

Анализаторы  
DIRUI FUS

# АТЛАС

Форменных элементов мочи

Мы выражаем большую благодарность доктору наук Мирославе Беновской (Miroslava Beňovská), канд. наук Ondřej Вевёру (Ondřej Wiewiór), врачу Яне Тамовой (Jana Tůmová) и группе лаборантов отдела клинической биохимии клиники университета г. Брно, Чешская Республика, которые внесли свои профессиональные знания, поддержку и трудолюбие в совершенствование Атласа форменных элементов мочи FUS.

# Оглавление

Введение.....	3	Зернистые цилиндры	
Эритроциты.....	4	Жировые цилиндры	
Нормальные эритроциты		Цилиндры почечной недостаточности (широкие зернистые цилиндры)	
Большие эритроциты		Бактериальные цилиндры	
Акантоциты		Восковидные терминальные цилиндры	
Каплевидные эритроциты (дакриоциты)			
Кодоциты			
Серповидные эритроциты			
Ядерные эритроциты			
Зазубренные эритроциты			
Лейкоциты.....	27	Соли.....	93
Нейтрофилы		Кристаллы оксалата кальция	
Скопления лейкоцитов		Кристаллы мочевой кислоты	
Лимфоциты		Аморфные ураты	
Моноциты		Кристаллы фосфатов	
Другие лейкоциты		Кристаллы фосфата кальция	
<i>Лейкоциты с вытекшей цитоплазмой</i>		<i>Трипельфосфатные кристаллы</i>	
<i>Лейкоциты с псевдоподиями</i>		<i>Аморфные фосфаты</i>	
Палочковидные лейкоциты		Кристаллы урата аммония	
Фагоциты		Кристаллы билирубина	
Лейкоциты с включениями жира		Кристаллы цистина	
		Кристаллы лейцина	
		Кристаллы тирозина	
		Кристаллы холестерина	
Эпителиальные клетки.....	44	Бактерии.....	132
Клетки плоского эпителия		Дрожжи.....	137
Клетки переходного эпителия		Трихомонады.....	143
<i>Клетки большого круглого эпителия</i>		Слизь.....	145
<i>Клетки хвостатого эпителия</i>		Сперматозоиды.....	148
<i>Клетки малого круглого эпителия</i>		Жировые капли.....	151
<i>Клетки переходного эпителия с двумя ядрами</i>		Крахмальные тельца.....	154
Клетки почечного эпителия		Артефакты.....	156
<i>Клетки эпителия почечных канальцев</i>		Минеральные масла	
<i>Овальные жировые тельца</i>		Пыльца	
Цилиндры.....	62	Клинические примеры.....	161
Гиалиновые цилиндры		Обнаружение жировых частиц у пациентов с нефротическим синдромом	
Клеточные цилиндры		Постепенная трансформация патологических цилиндров	
<i>Эритроцитарные цилиндры</i>			
<i>Лейкоцитарные цилиндры</i>			
<i>Эритроцитарно-лейкоцитарные цилиндры</i>			
<i>Эпителиальные цилиндры</i>			
<i>Смешанные цилиндры</i>			
Восковидные цилиндры		Профиль компании.....	166

# Введение

Анализ форменных элементов мочи – одно из основных и традиционных лабораторных исследований. Это незаменимая часть рутинного анализа мочи, которая особенно важна для клинической диагностики, лечения и прогнозирования заболеваний почек.

Из-за большого количества разнообразных форменных элементов, которые легко разрушаются или меняют свою форму, для проведения анализа требуется богатый практический опыт. Долгое время основным методом оставалась ручная микроскопия, но в последние годы благодаря развитию компьютерных технологий и технологий распознавания цифровых изображений появились автоматические стандартизованные анализаторы форменных элементов, которые постоянно совершенствуются. В настоящее время анализ мочи в большинстве развитых и развивающихся стран в основном автоматизирован. Ручная микроскопия используется только для исследования не определенных элементов или при несогласованных результатах.

Данное руководство призвано помочь конечным пользователям ознакомиться с микрофотографиями, полученными на анализаторах серии DIRUI FUS и их отличиями от микроскопических изображений. Руководство может использоваться в качестве учебного пособия, помогающего пользователю стать экспертом в работе на анализаторах серии FUS и снизить долю ручных микроскопических исследований. Данное руководство также может использоваться в качестве справочника по клиническому исследованию форменных элементов мочи.

В этой базе данных мы описали значения различных форменных элементов и снабдили каждое описание четырьмя вариантами изображений для каждого форменного элемента.

1. Кадровые микрофотографии отдельных элементов, полученные на автоматическом анализаторе FUS-2000 (DIRUI).
2. Микроскопические изображения нативного осадка (10-кратно концентрированный образец мочи в 400-кратном увеличении).
3. Изображения общих микроскопических полей, полученные на автоматическом анализаторе FUS-2000 (DIRUI).
4. Микроскопические изображения окрашенного осадка (10-кратно концентрированный образец в 400-кратном увеличении, окрашивание по Стернхаймеру).

Осадок мочи для ручной микроскопии готовили следующим образом: образец нативной мочи центрифугировали при 2000 об./мин, супернатант сливали и осадок повторно суспендировали для получения десятикратно концентрированного образца.

Для лучшего распознавания элементов использовалось стандартное окрашивание (например, суправитальное окрашивание) по Стернхаймеру. Окрашивающий реагент состоял из двух красителей (альциан голубой и красный пиронин В в соотношении 1: 1). Окрашивающий реагент добавлялся к образцу концентрированной мочи в соотношении 1:10.

В данном руководстве использовались в основном амбулаторные и стационарные пробы из университетской больницы г. Брно и приведено несколько примеров из Интернета. Для гарантирования согласованности изображений каждый тип форменных элементов в основном брался из одних и тех же проб.

Мы благодарим за дружескую поддержку и помощь персонал университетской клиники в г. Брно д.м.н. врача Мирославу Беновску, к.м.н. врача Ондreja Вевёрка и магистра Яну Пинкавову. Коллектив отдела маркетинга и отдела исследований и разработок DIRUI благодарит за огромную проделанную работу.



# Эритроциты

Эритроциты представляют собой красные кровяные клетки (RBC), лишенные ядра, размером около 6-7 мкм, имеющие двояковыпуклую форму и светло-желтый цвет в поле зрения микроскопа. Морфология эритроцитов в моче зависит от множества факторов, включая осмотическое давление, pH, время после получения пробы и т. д.

Патологические формы	Признаки
Большие эритроциты	Диаметр >7 мкм
Малые эритроциты	Диаметр <6 мкм с различным размером
Акантоциты	Цитоплазма часто выпирает с одной или нескольких сторон, так что мембрана выглядит почкообразно.
Звездчатые эритроциты	Клетки сжимаются в гипертонической моче, образуя много выступов на поверхности, и они имеют одинаковый размер.
Выщелоченные эритроциты	Потеря эритроцитами гемоглобина или цитоплазмы; мембрана сжимается с образованием кольца (гипотоническая моча).
Серповидные эритроциты	Клетки имеют форму полумесяца или серпа.
Зернистые эритроциты	Зерновидные образования в цитоплазме и потеря гемоглобина.
Обломки эритроцитов	Обломки и фрагменты эритроцитов.

Форма эритроцитов в свежей моче указывает на гломерулярное или негломерулярное происхождение гематурии. Также следует обратить внимание на количество эритроцитов. Например, если невооруженным глазом моча не выглядит красной, а центрифугированная моча содержит более 3 эритроцитов в поле зрения, это называется микрогематурией. Гематурию можно разделить на три типа.

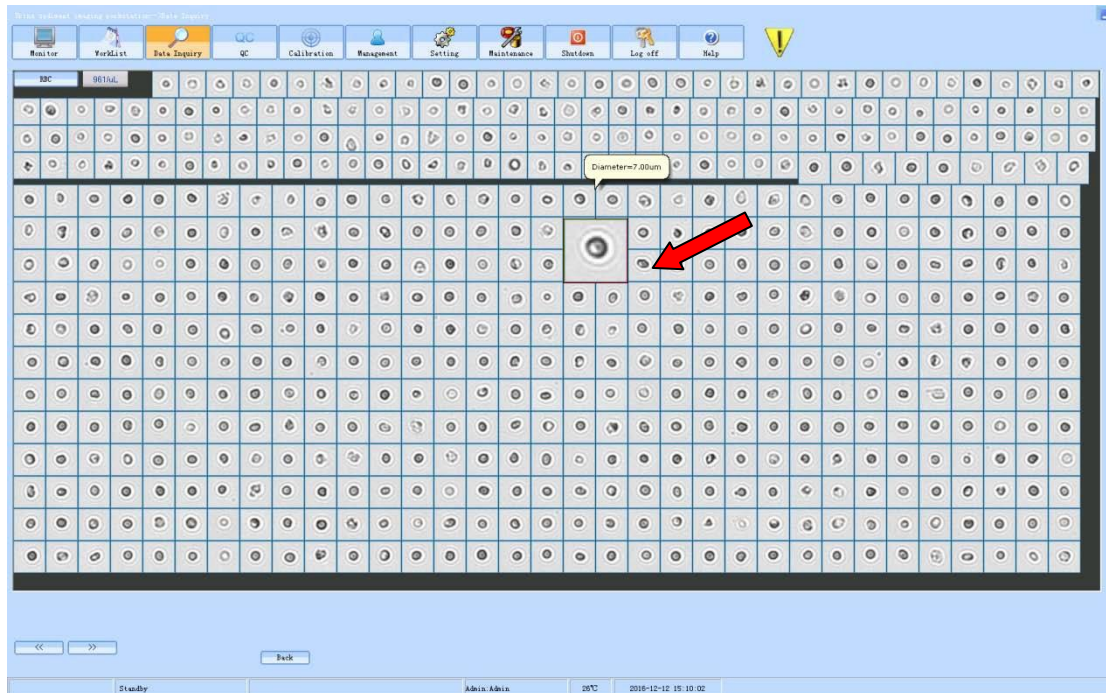
1. Однородная эритроцитурия: главным образом негломерулярная. Более 70% эритроцитов неизменной или одинаковой формы, т.е. имеют форму вогнутого диска и цельную клеточную мембрану. Иногда наблюдаются выщелоченные эритроциты или акантоциты, но не более двух разных патологических форм. Однородная эритроцитурия в основном сопровождается кровотечениями в нижней части клубочков и мочевыводящего тракта вследствие разрыва капилляров. Базальная клубочковая мембрана не деформирует эритроциты, поэтому они имеют нормальную морфологию. На эритроциты из почечных канальцев влияют изменения pH и осмотического давления, но только на короткое время, поэтому изменения незначительны. Все эритроциты выглядят одинаково.

Однородную эритроцитурию можно разделить на четыре типа согласно причине кровоизлияния:


- а) Преходящая микрогематурия: наблюдается у здоровых людей, особенно в молодом возрасте, при интенсивной физической нагрузке, беге, обливании холодной водой или после длительного или тяжелого физического труда. У женщин должно быть исключено менструальное кровотечение.

- b) Болезни мочевыделительной системы: воспаление мочевыводящих путей, рак, туберкулез, почечнокаменная болезнь, травма, отторжение трансплантата почек и врожденные деформации. Гематурия иногда является единственным клиническим проявлением злокачественных опухолей мочевыделительной системы.
  - c) Заболевания репродуктивной системы: простатит, везикулит и т.д.
  - d) Геморрагическая болезнь, вызванная различными причинами.
2. Неоднородная эритроцитурия: это главным образом гломерулярная (клубочковая) гематурия (с деформированными эритроцитами). В моче наблюдается более 70% патологических эритроцитов двух или более типов. Наблюдаются изменения в размерах, форме и распределении и содержании гемоглобина в эритроцитах. Размеры эритроцитов могут различаться в 3-4 раза, от больших до малых эритроцитов. Присутствуют акантоциты (большинство), зазубренные, выщелоченные, серповидные, зернистые эритроциты, которые содержат различное количество гемоглобина.
- Неоднородная эритроцитурия вызывается следующими факторами:
- a) Патологические изменения в базальной клубочковой мембране (что приводит к деформации эритроцитов).
  - b) Изменения pH, осмотического давления, присутствие различных метаболитов (таких как жирные кислоты, фосфатидилхолин, желчная кислота и т. д.) в различных частях почечных канальцев, что оказывает влияние на эритроциты. Это часто сопровождается увеличением количества белка в моче, появлением зернистых цилиндров, эритроцитарных цилиндров, клеток эпителия почечных канальцев и т. д. Появляется при остром или хроническом почечном тубулярном нефрите, волчаночном нефрите, хроническом пиелонефрите, нефротическом синдроме и т.д.
3. Смешанная гематурия: в моче присутствуют как однородные, так и неоднородные эритроциты. Отличающиеся виды эритроцитов составляют от 30 до 70%. Это говорит о том, что кровотечение может происходить не из одного места; могут присутствовать эритроциты как гломерулярного, так и негломерулярного происхождения. Некоторые заболевания могут вызывать смешанную гематурию, в первую очередь, IgA-нефропатия.

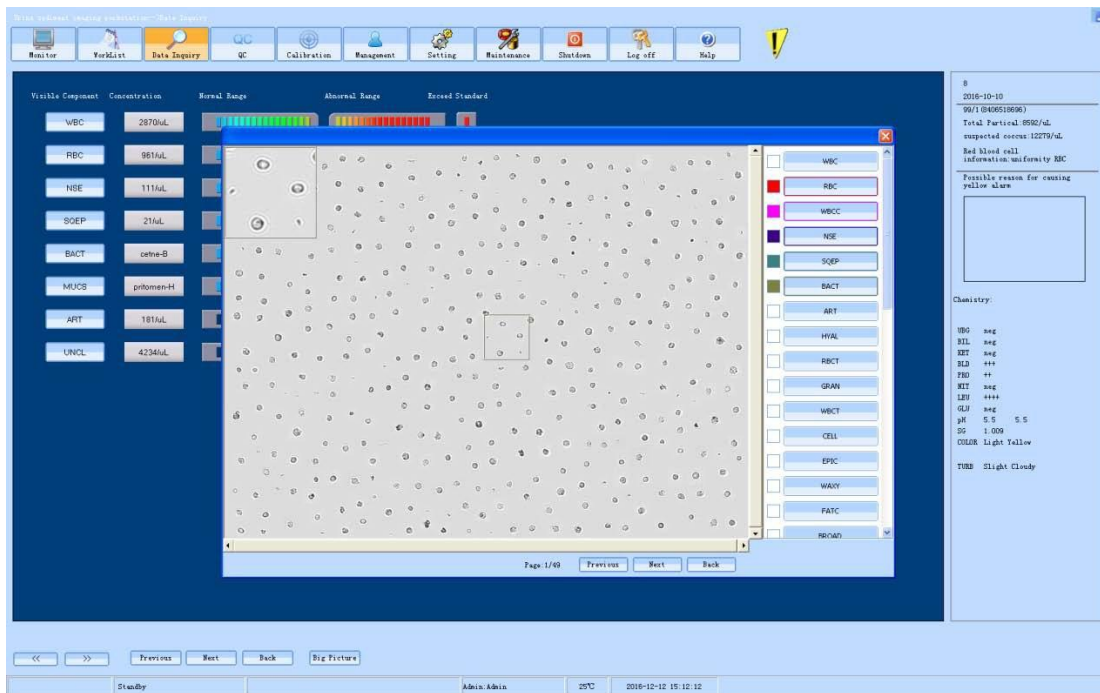
## Нормальные эритроциты



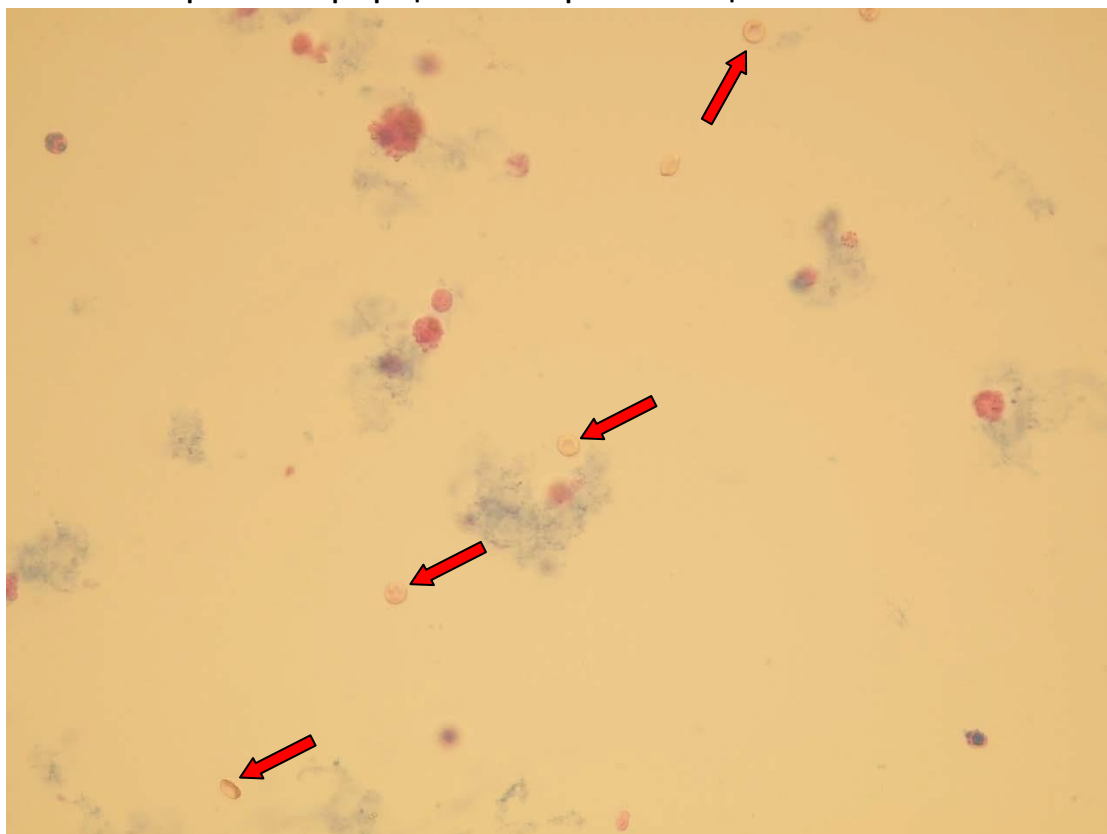
Нормальные эритроциты на кадрированных микрофото FUS-2000



Нормальные эритроциты при микроскопии нативного осадка

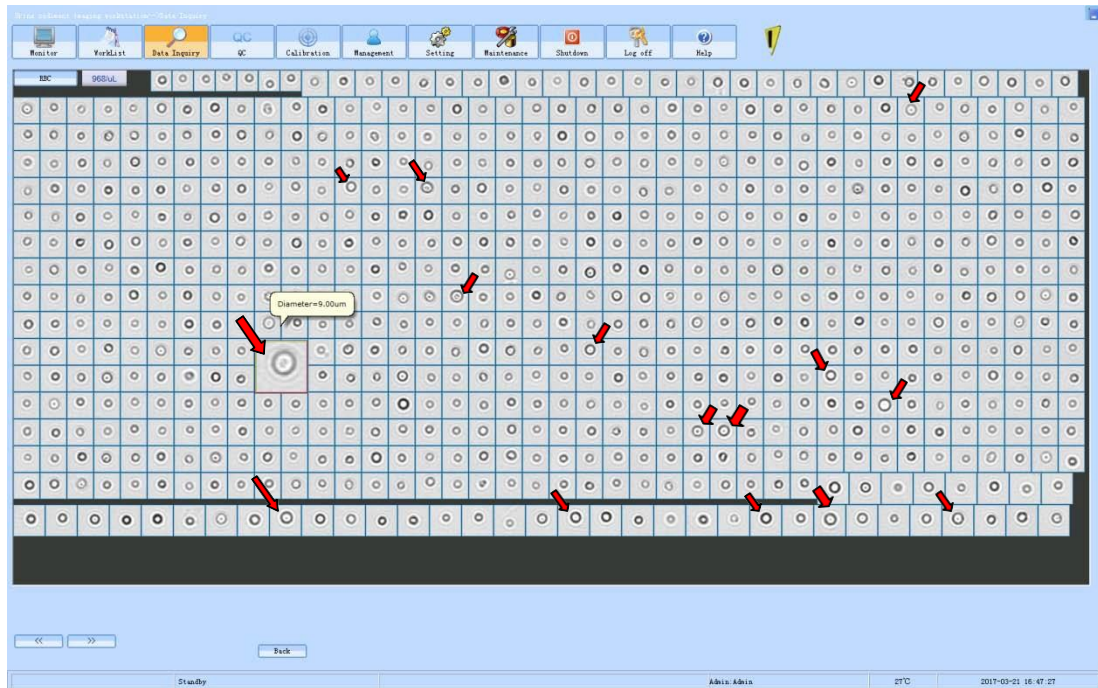


Нормальные эритроциты на изображении общего поля FUS-2000

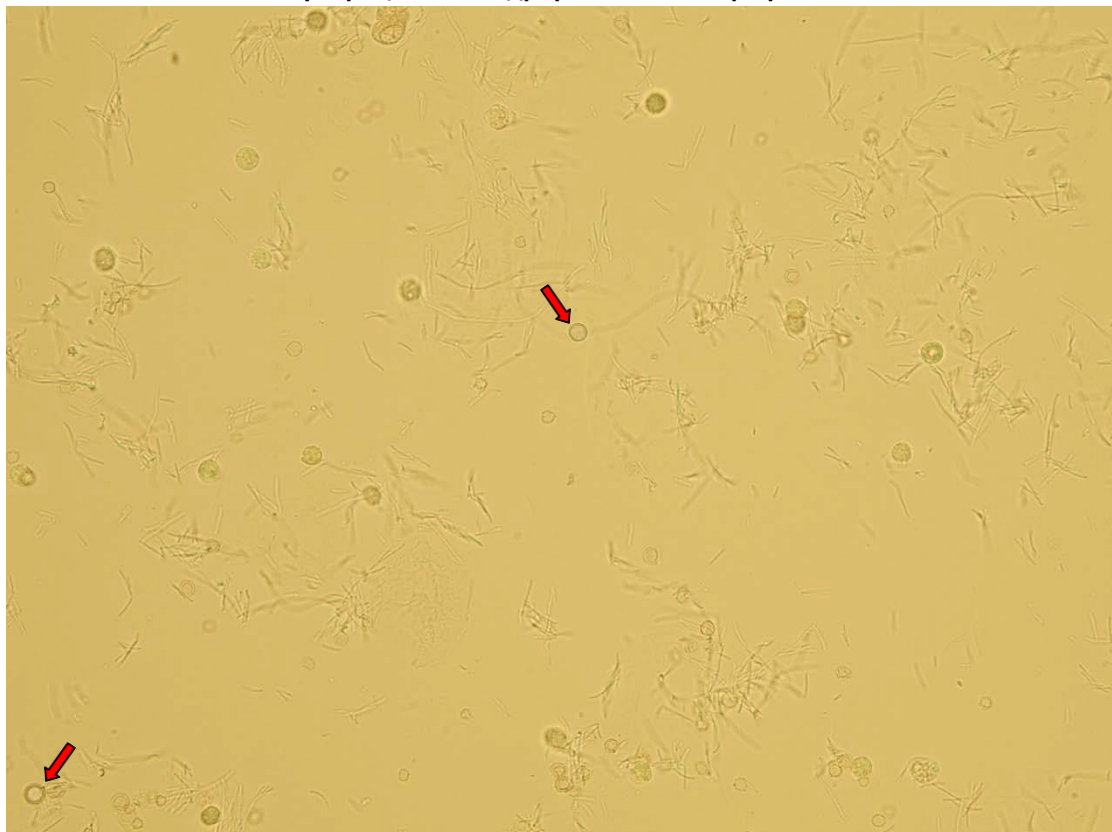


Нормальные эритроциты при микроскопии окрашенного осадка

## Большие эритроциты

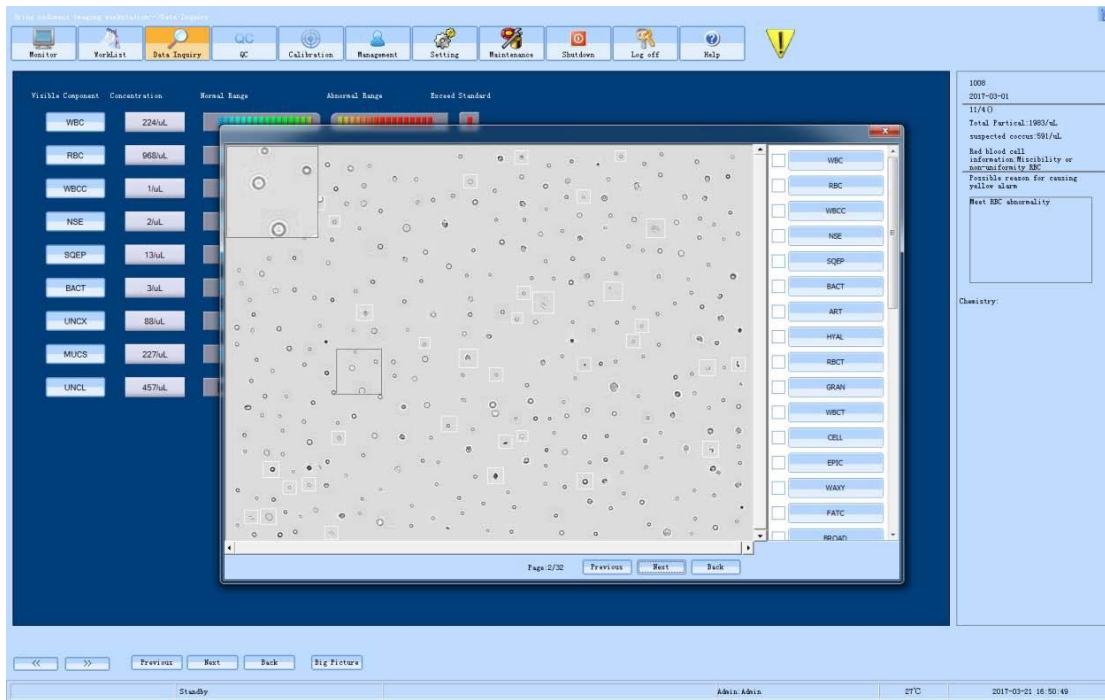


Большие эритроциты на кадрированных микрофото FUS-2000

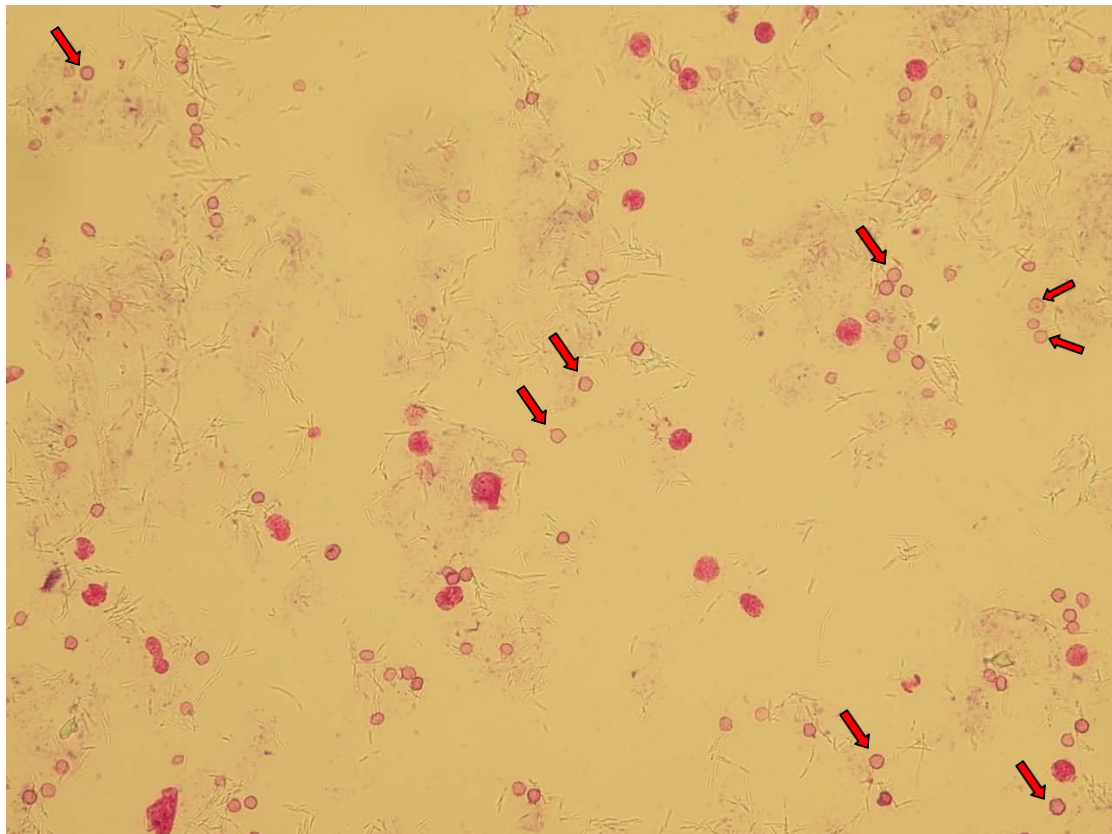


Большие эритроциты при микроскопии нативного осадка



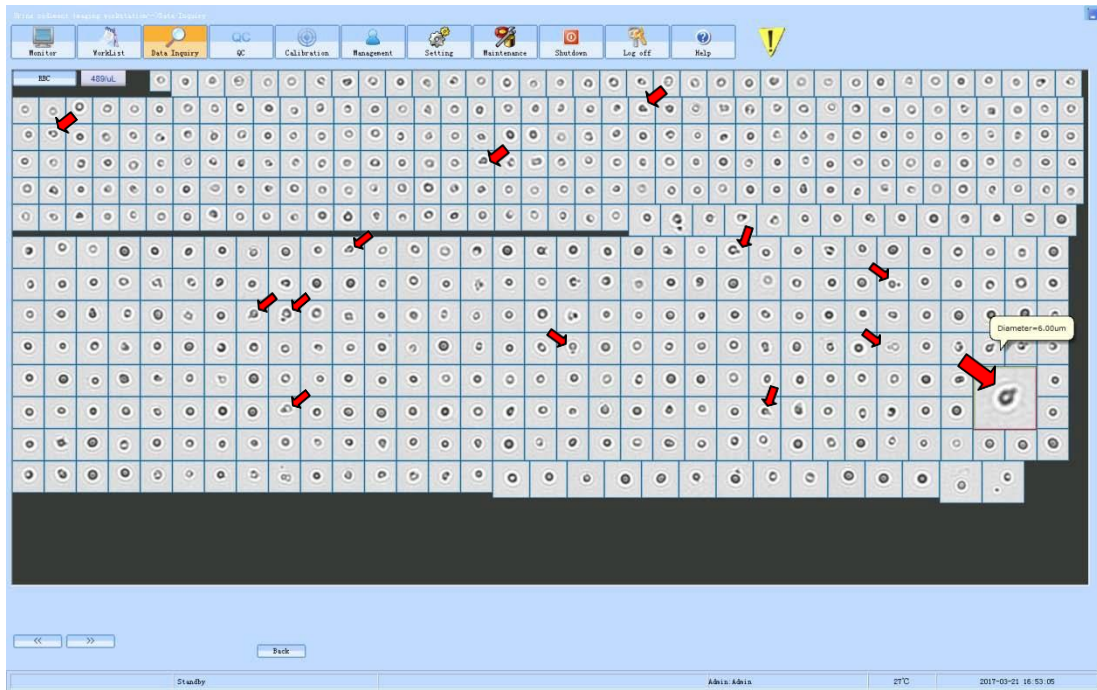


**Большие эритроциты на изображении общего поля FUS-2000**



**Большие эритроциты при микроскопии окрашенного осадка**

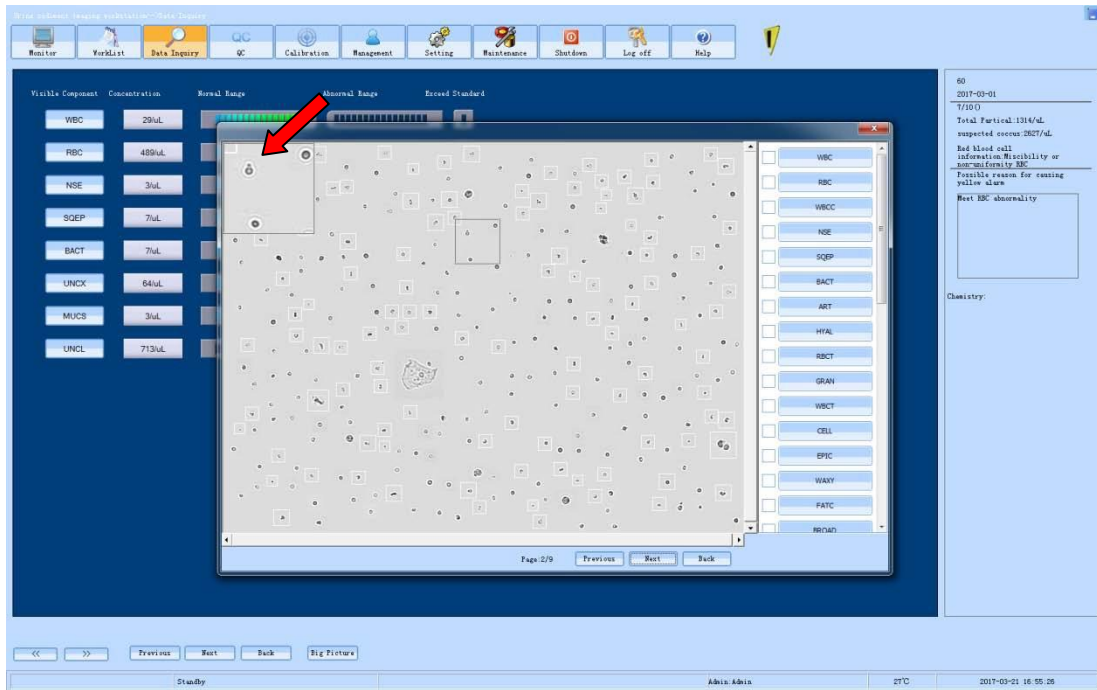
## Акантоциты



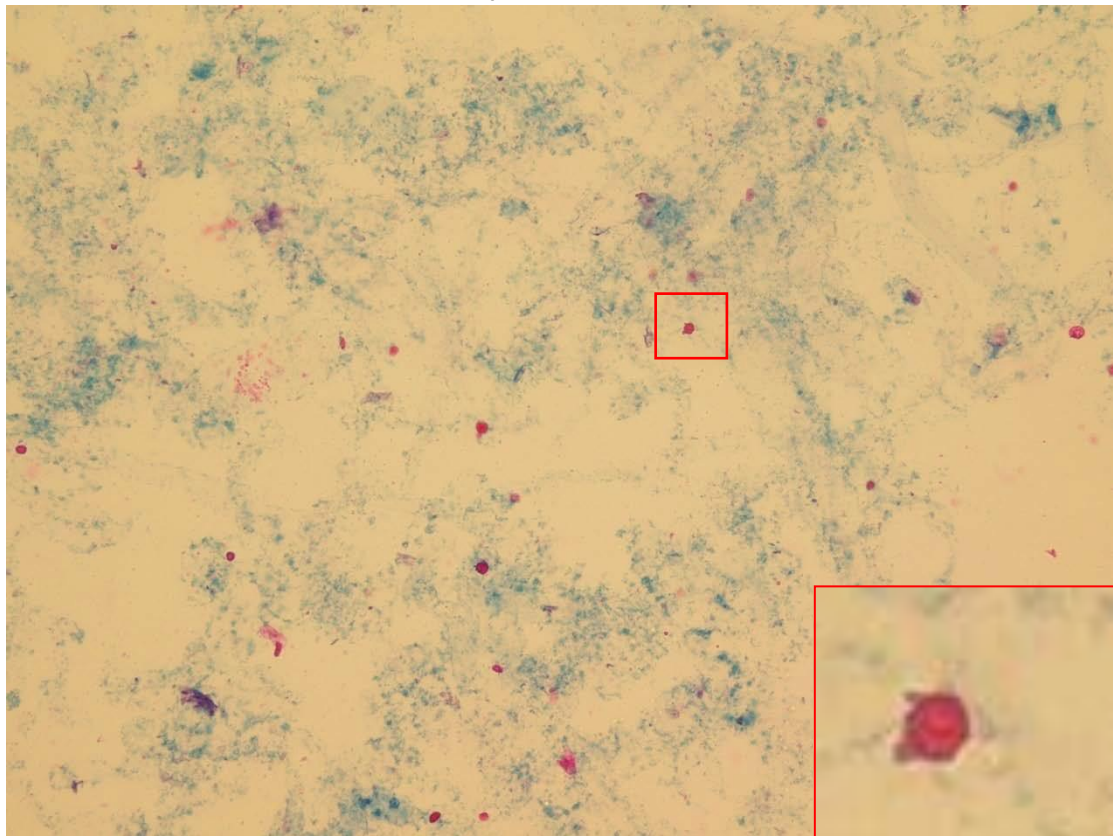
Акантоциты на кадрированных микрофото FUS-2000



Акантоциты при микроскопии нативного осадка



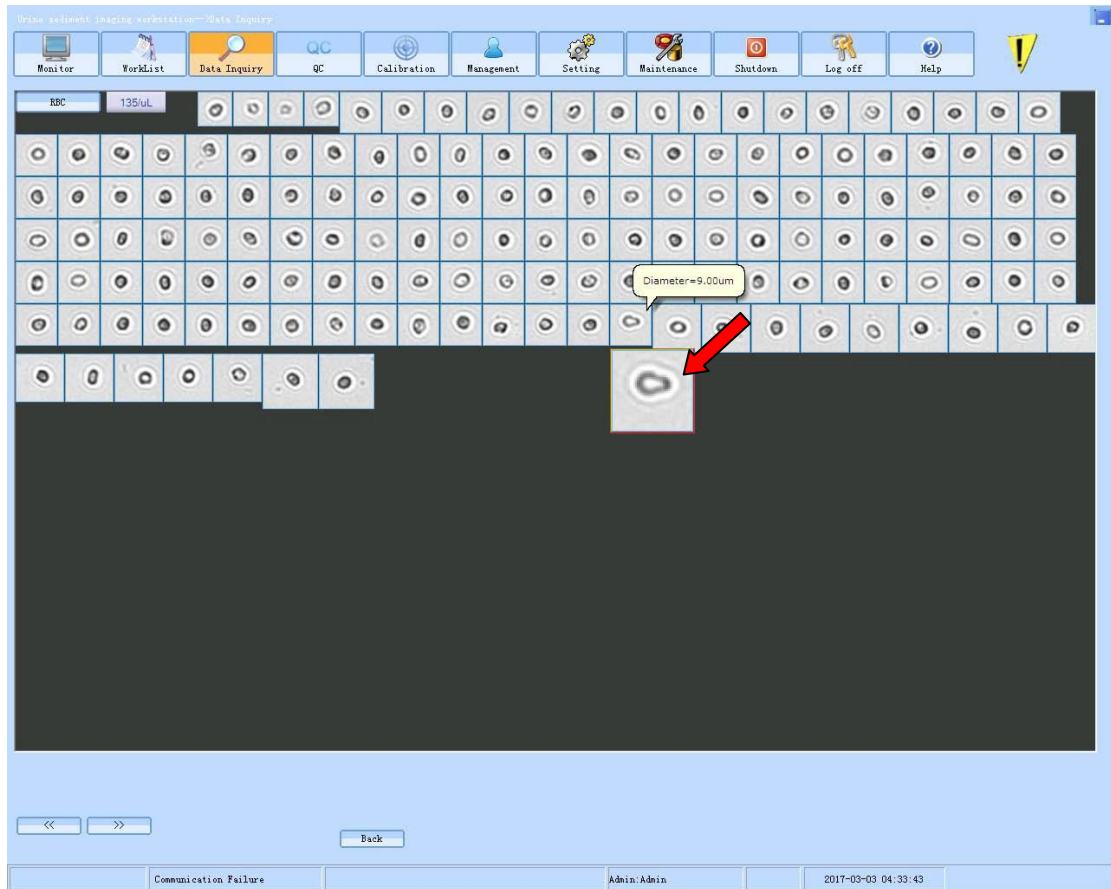
**Акантоциты на изображении общего поля FUS-2000**



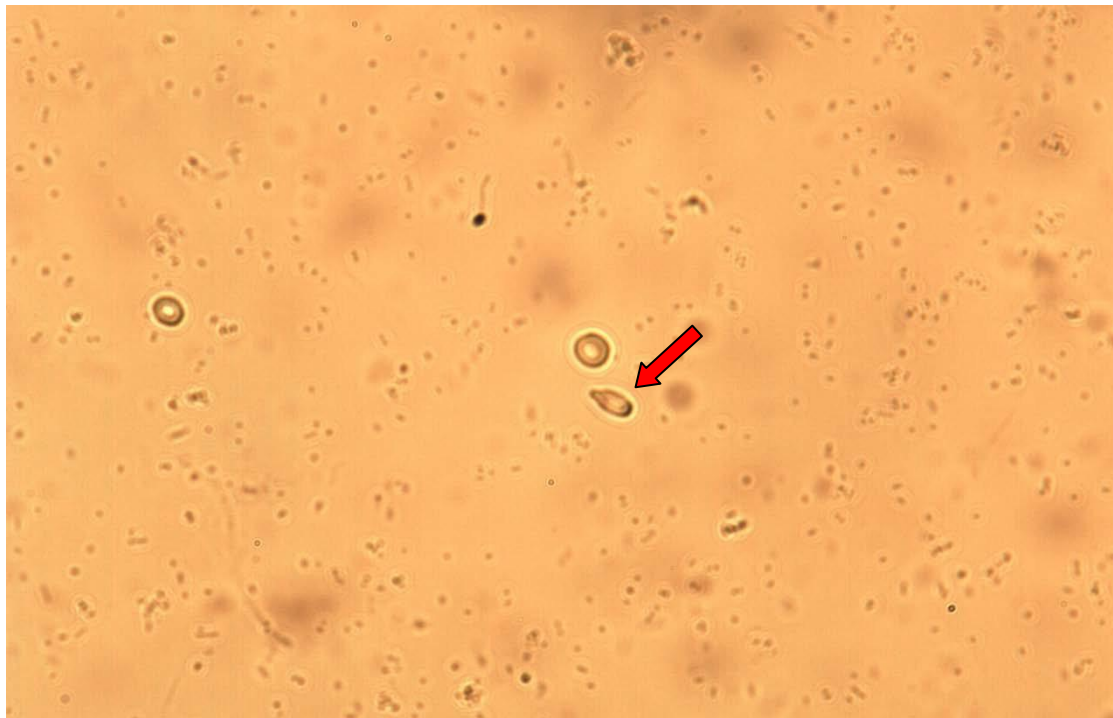
**Акантоциты при микроскопии окрашенного осадка**



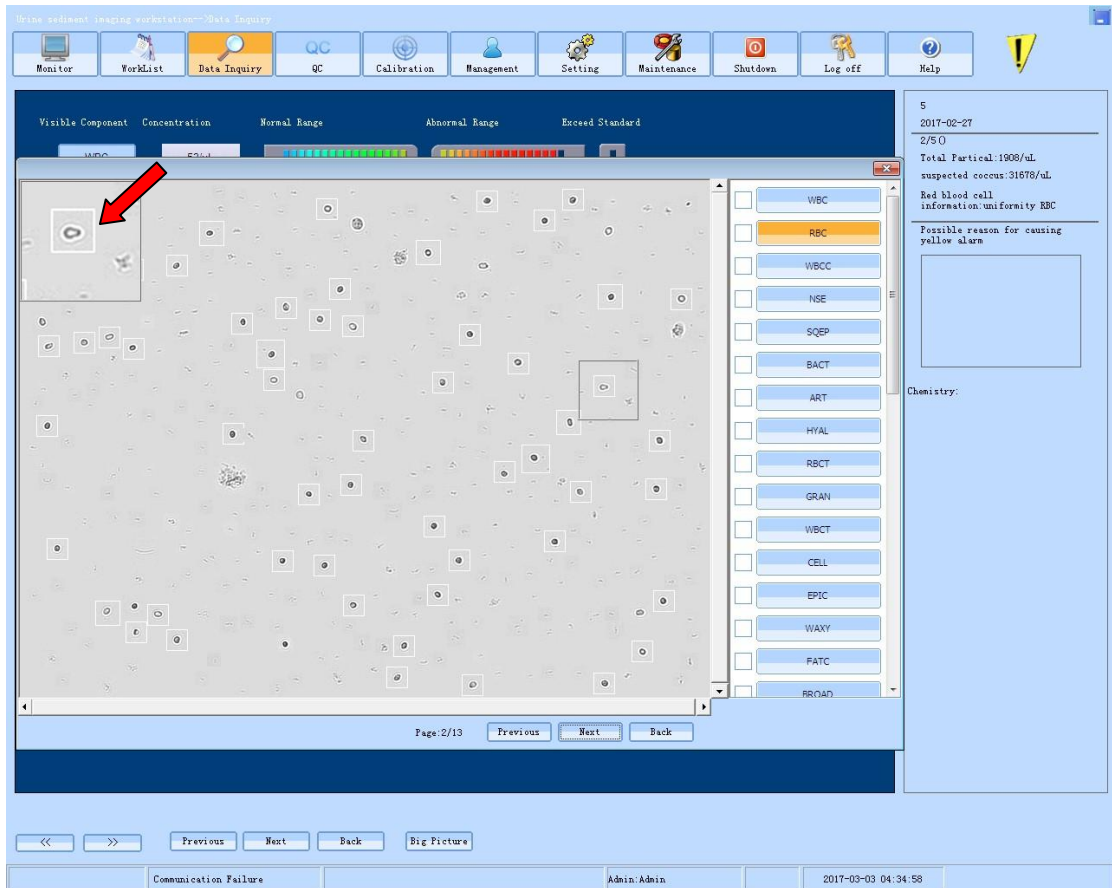
## Каплевидные эритроциты (дакриоциты)



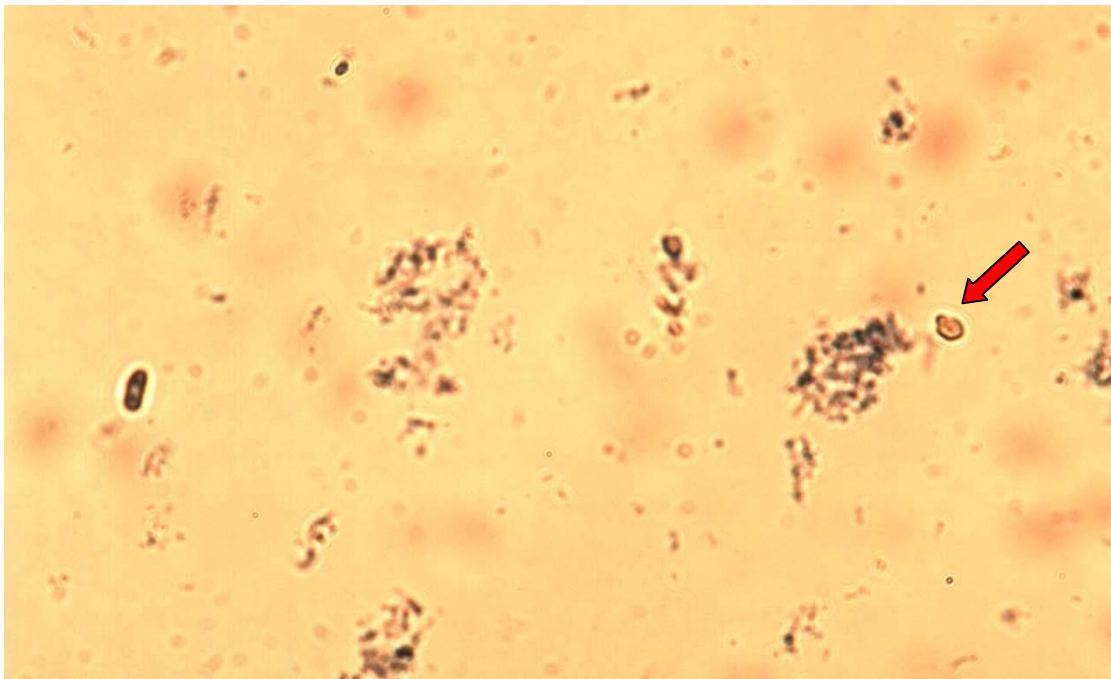
**Дакриоциты на кадрированных микрофото FUS-2000**



**Дакриоциты при микроскопии нативного осадка**

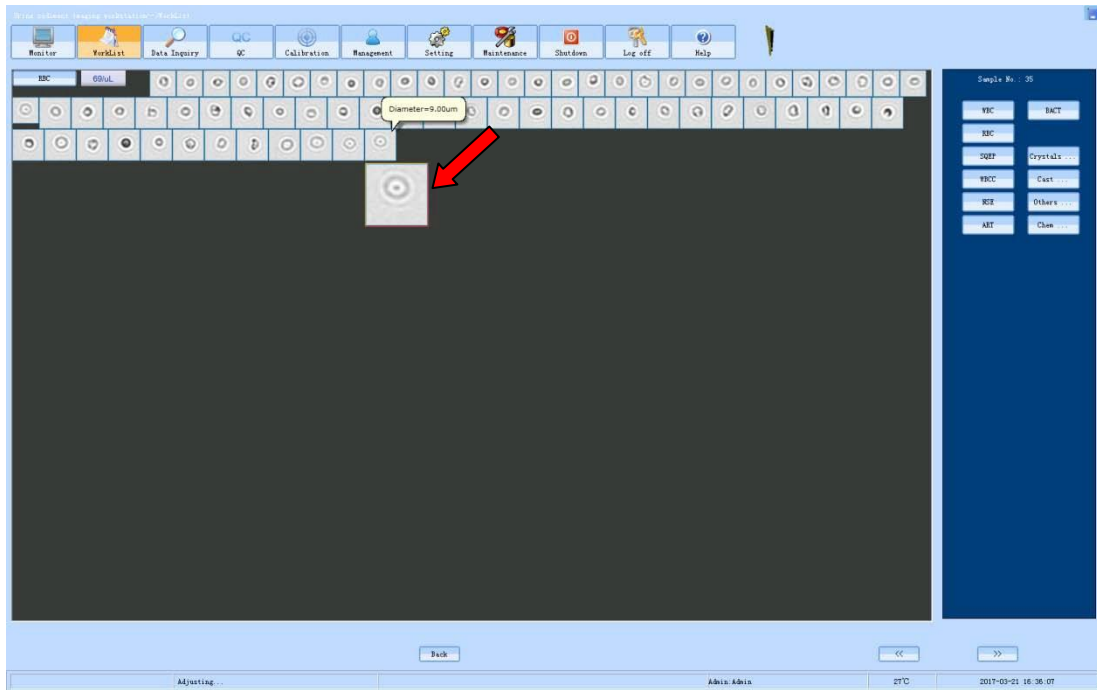


**Дакриоциты на изображении общего поля FUS-2000**

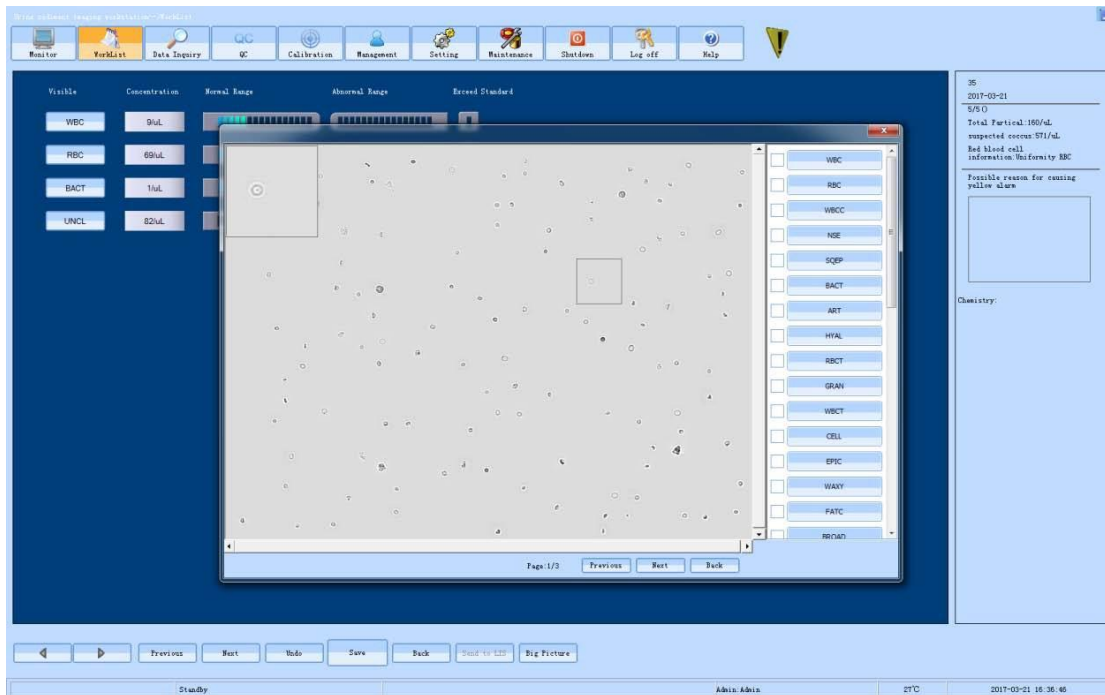


**Дакриоциты при микроскопии окрашенного осадка**

## Кодоциты

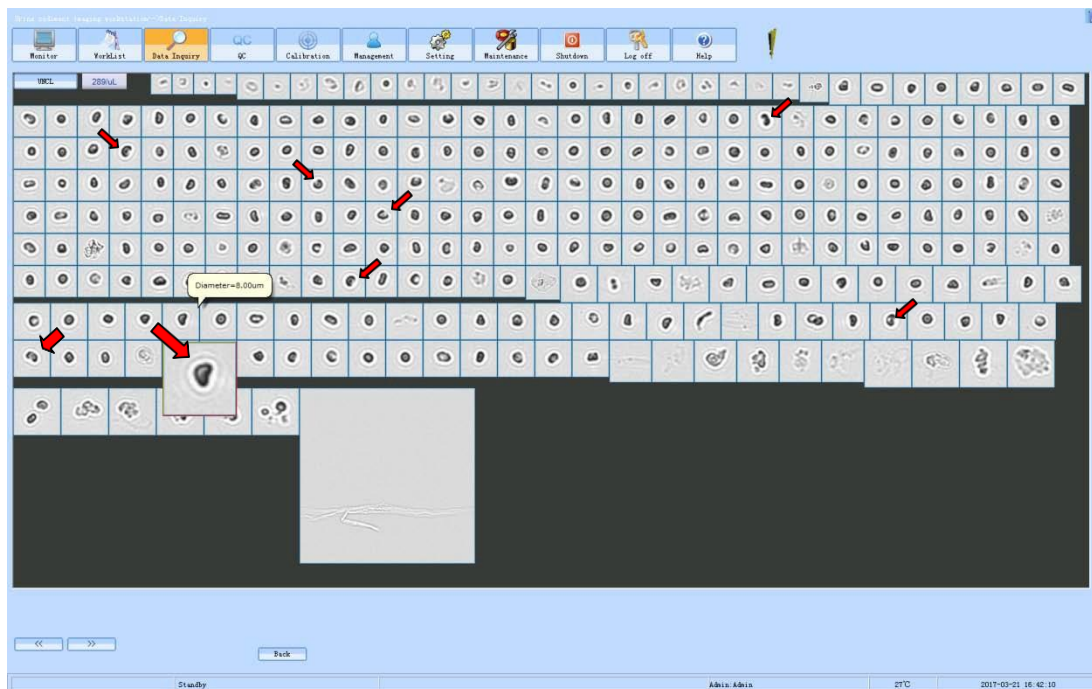


Кодоциты на кадрированных микрофото FUS-2000

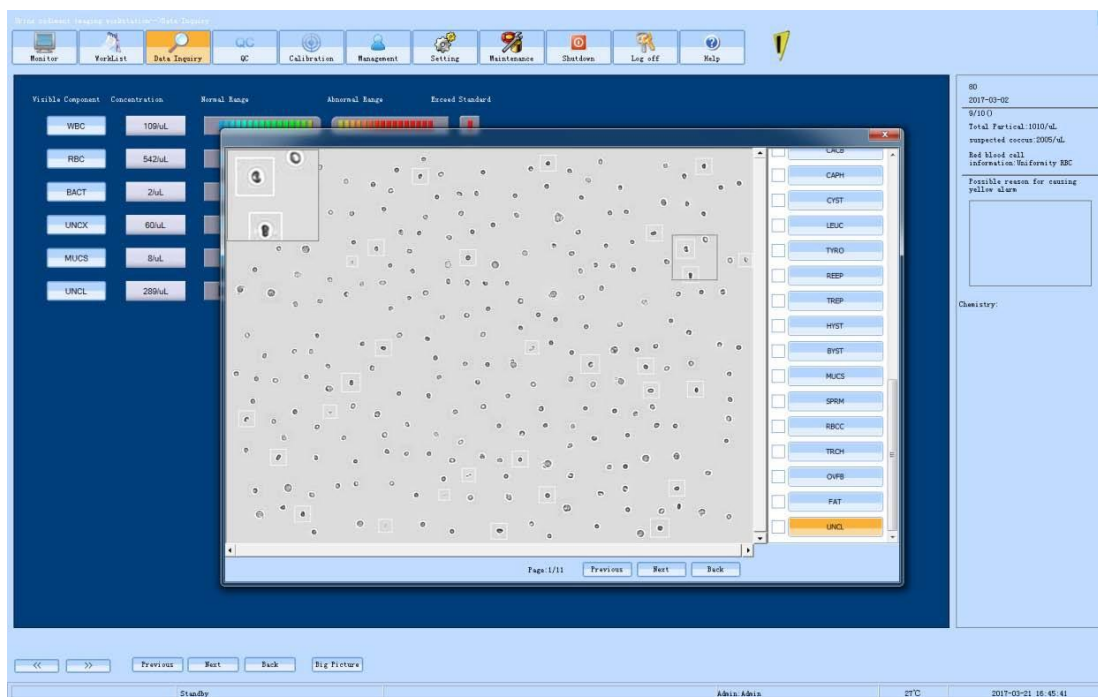


Кодоциты на изображении общего поля FUS-2000

## Серповидные эритроциты



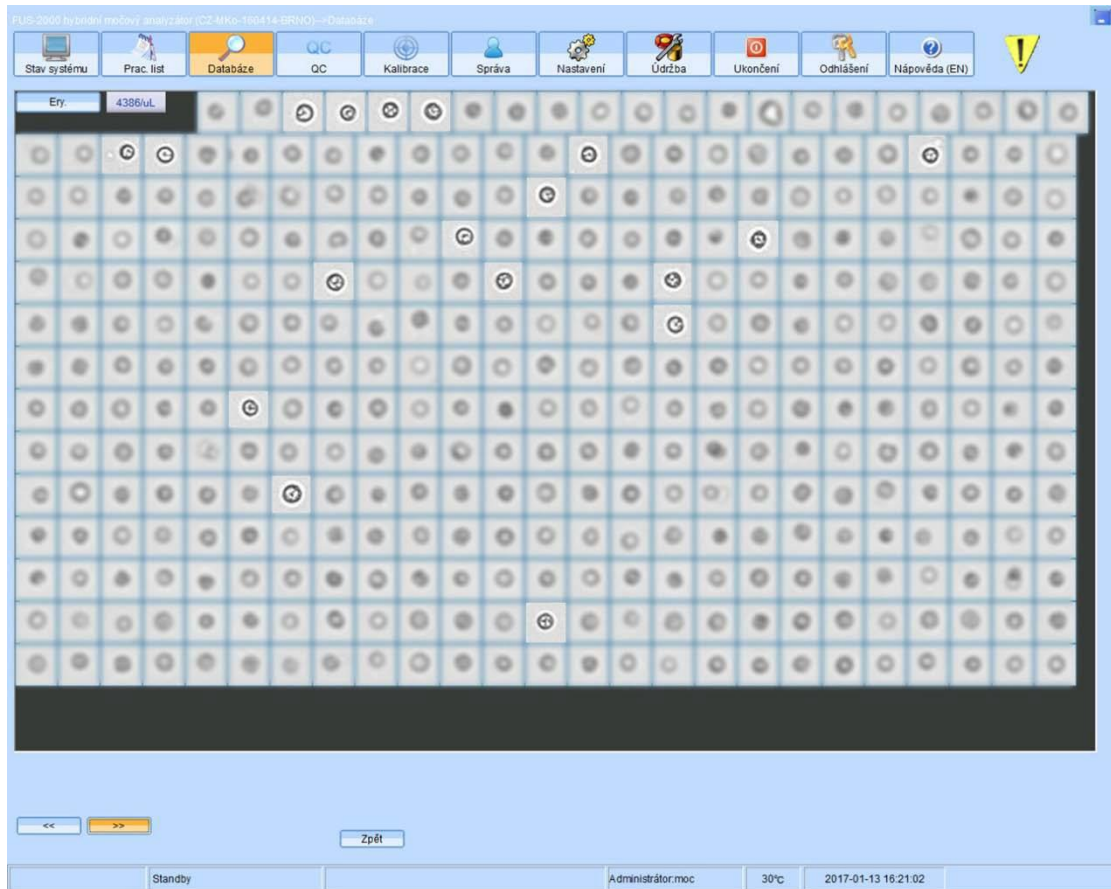
Серповидные эритроциты на кадрированных микрофото FUS-2000




Серповидные эритроциты на изображении общего поля FUS-2000



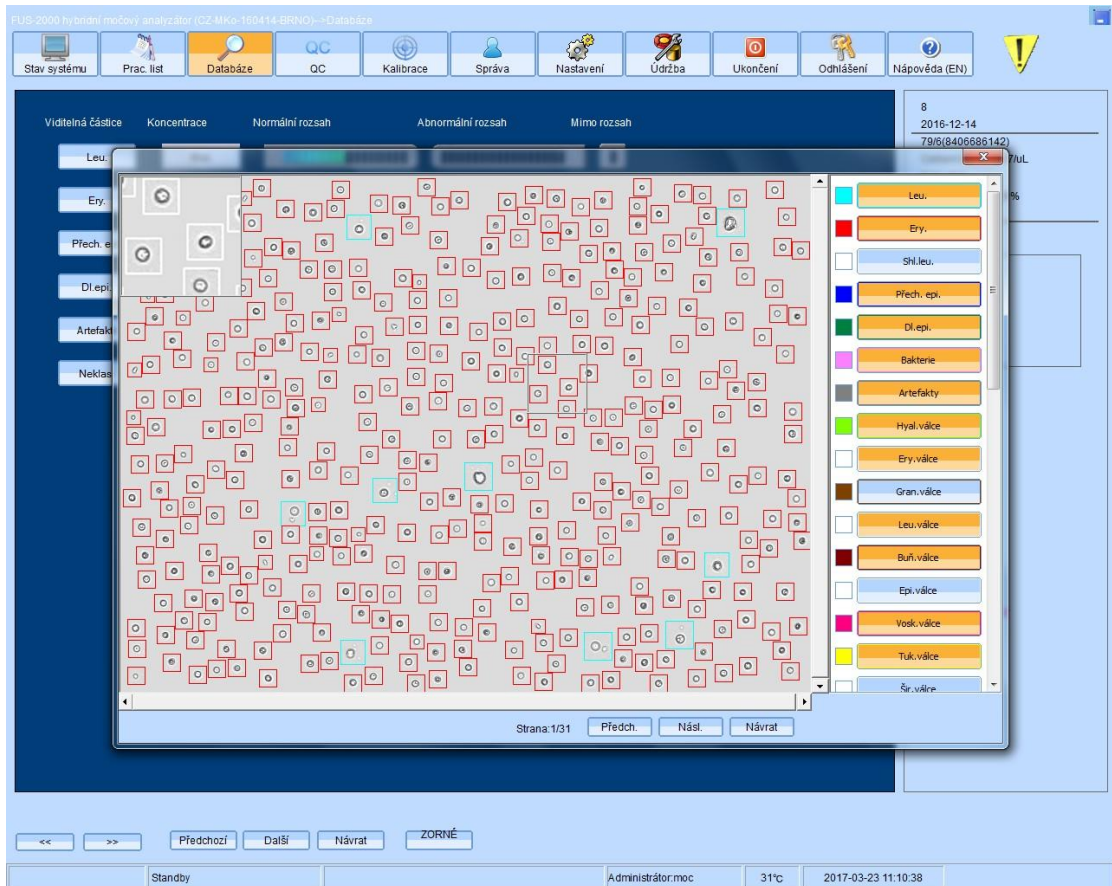
## Ядерные эритроциты



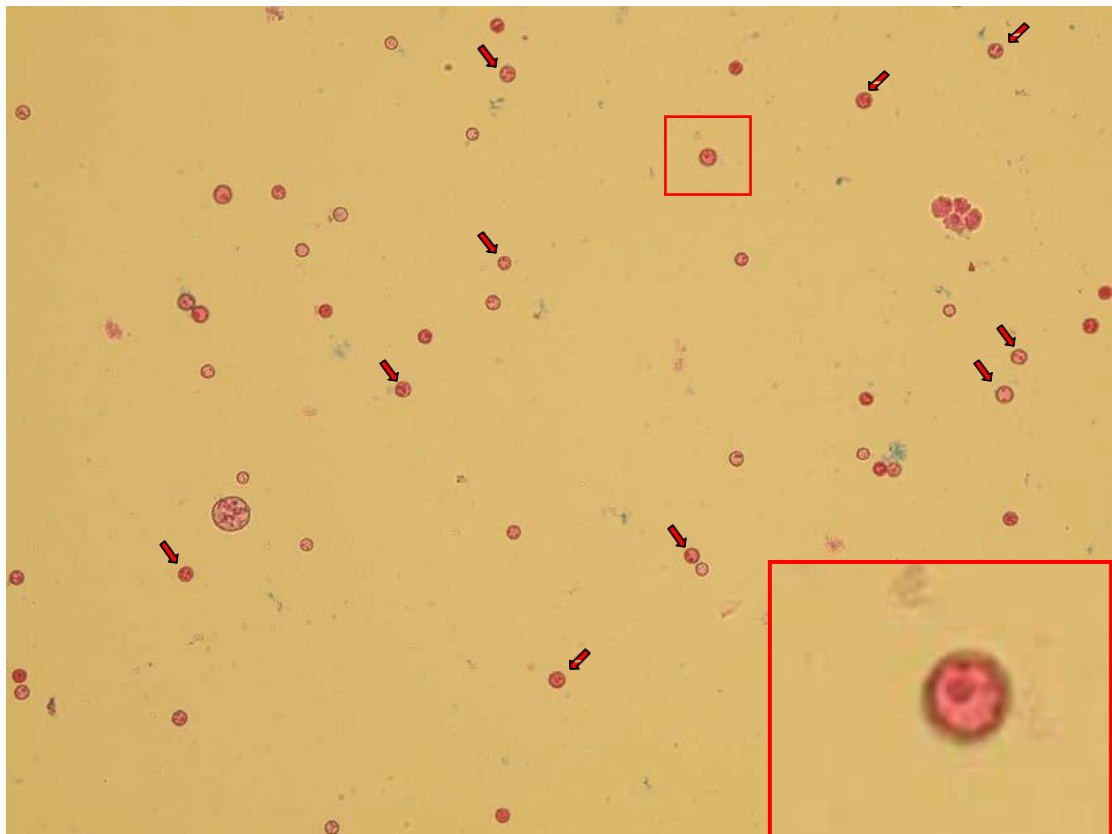
Ядерные эритроциты на кадрированных микрофото FUS-2000



Ядерные эритроциты при микроскопии нативного осадка

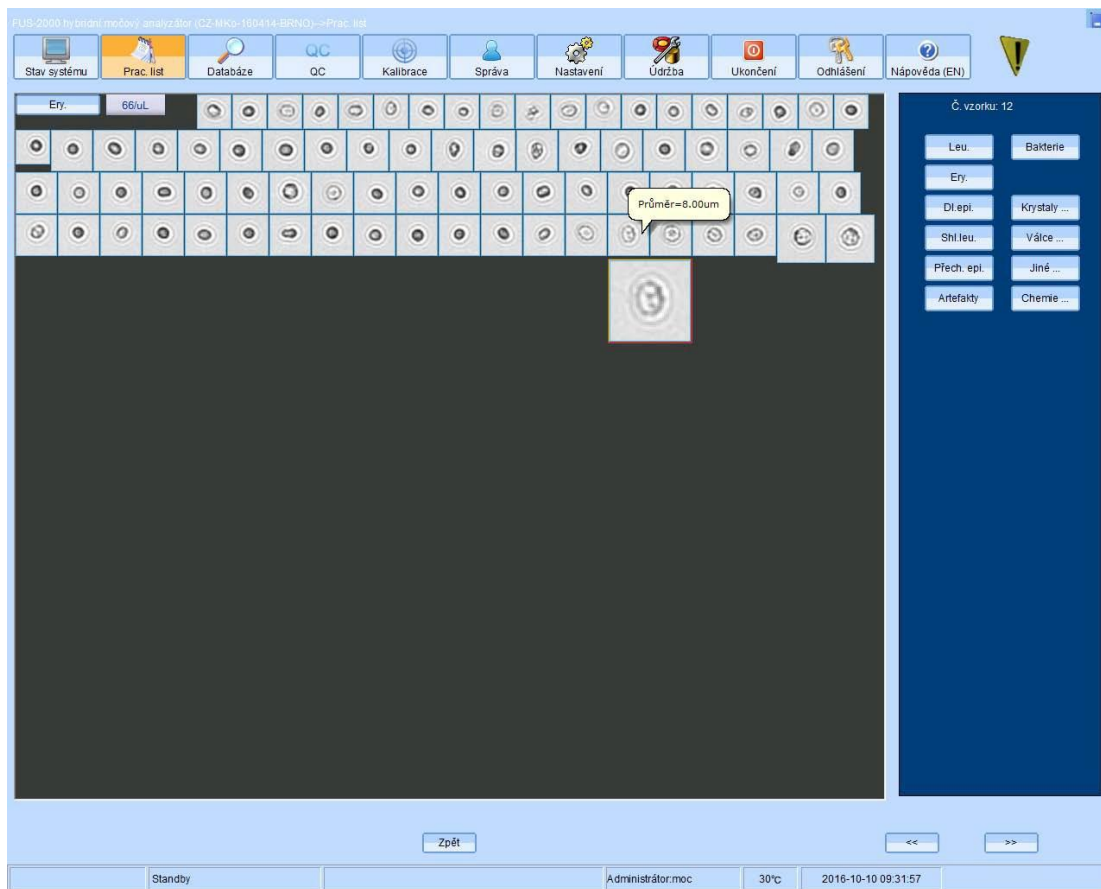


**Ядерные эритроциты на изображении общего поля FUS-2000**

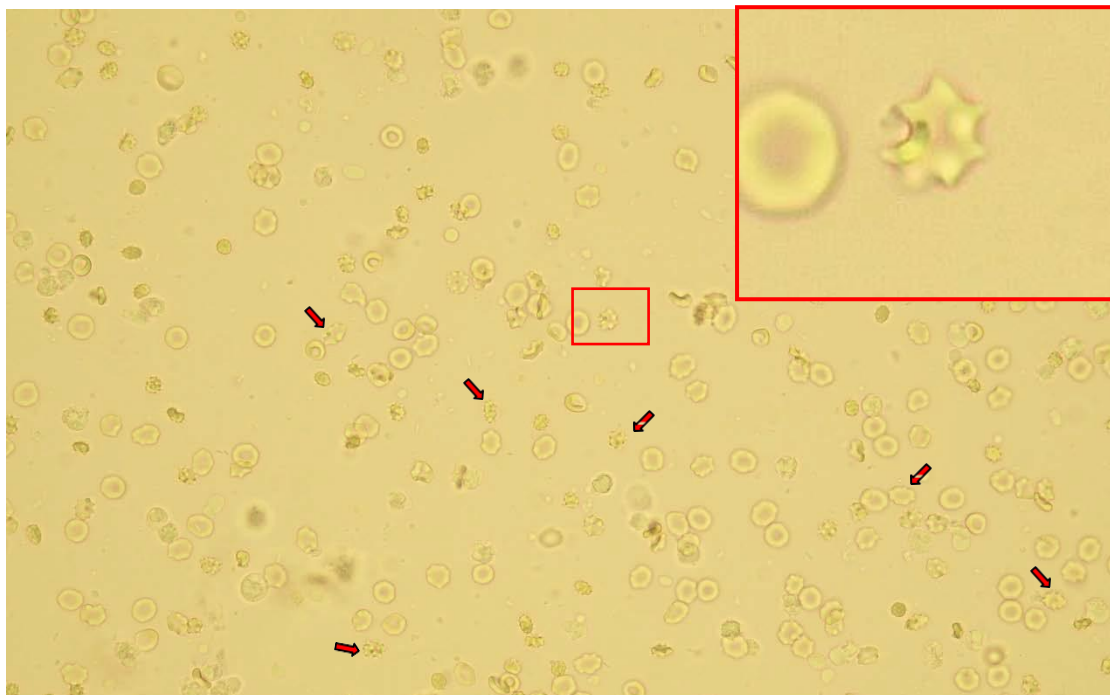

**Ядерные эритроциты при микроскопии окрашенного осадка**

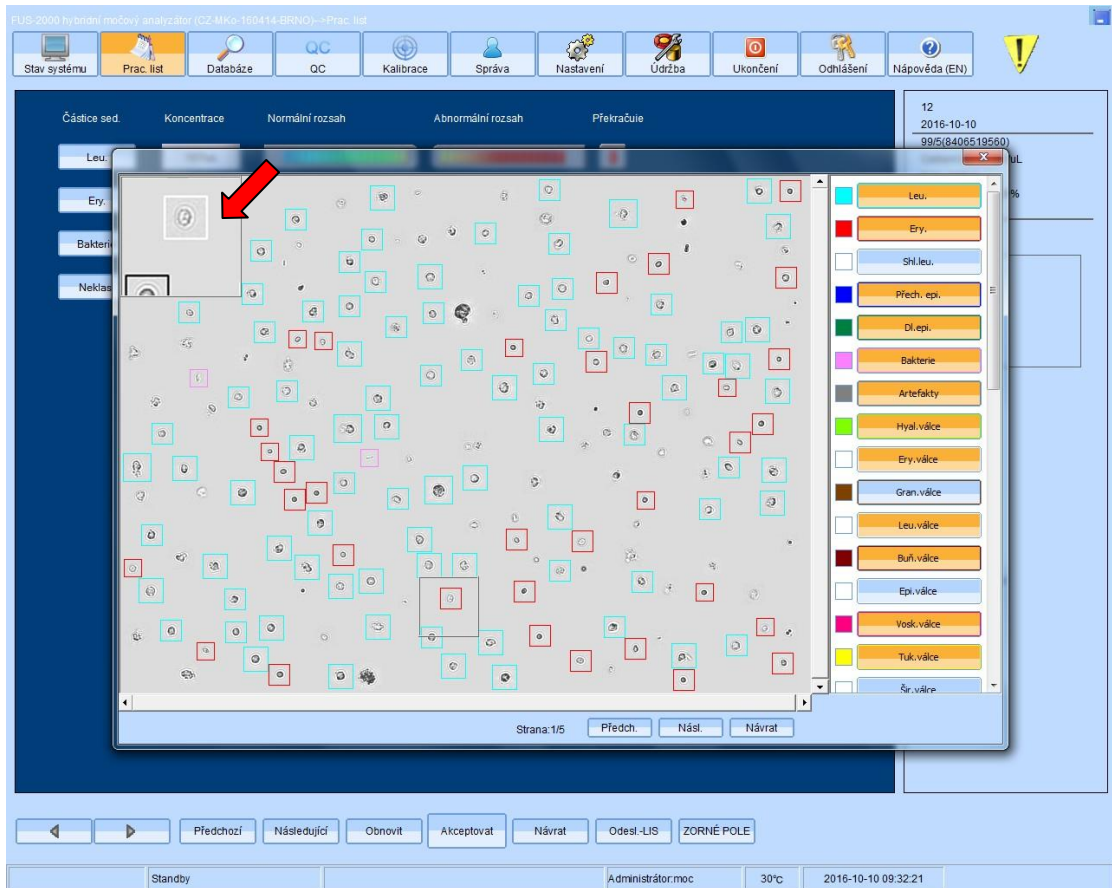
## Зазубренные эритроциты



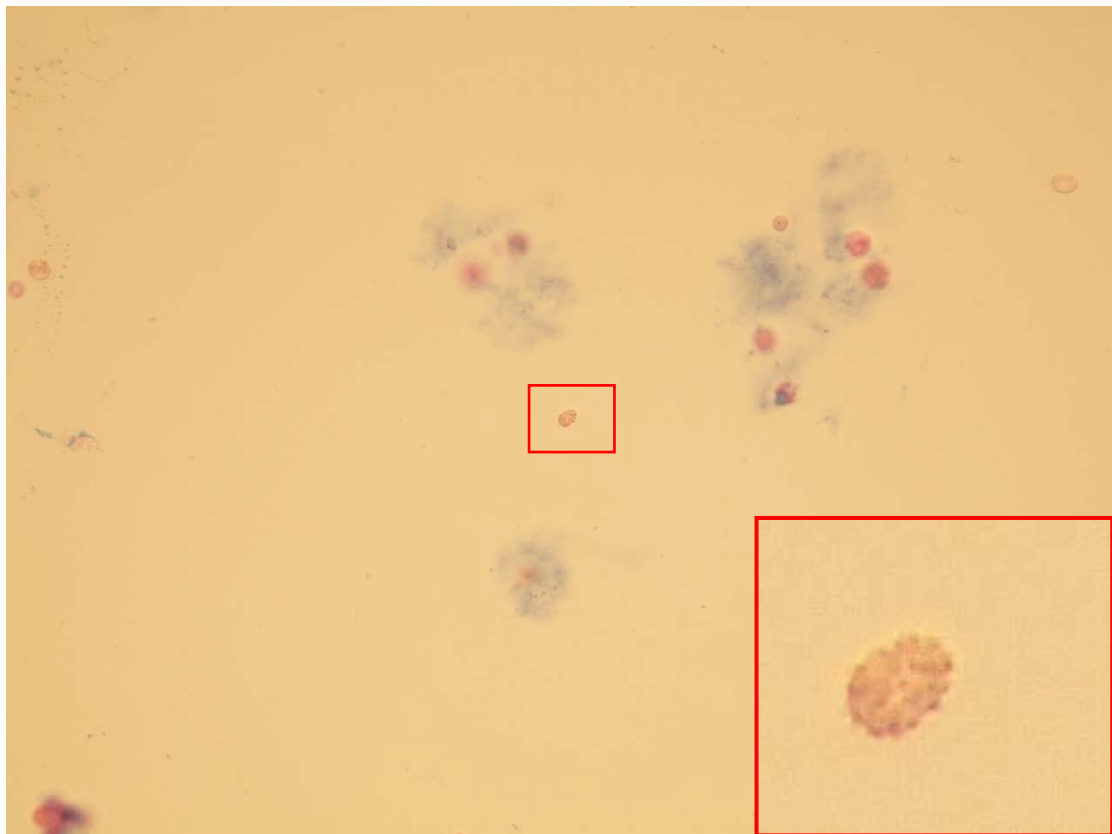
Зазубренные эритроциты на кадрированных микрофото FUS-2000



Зазубренные эритроциты при микроскопии нативного осадка



**Зазубренные эритроциты на изображении общего поля FUS-2000**



**Зазубренные эритроциты при микроскопии окрашенного осадка**



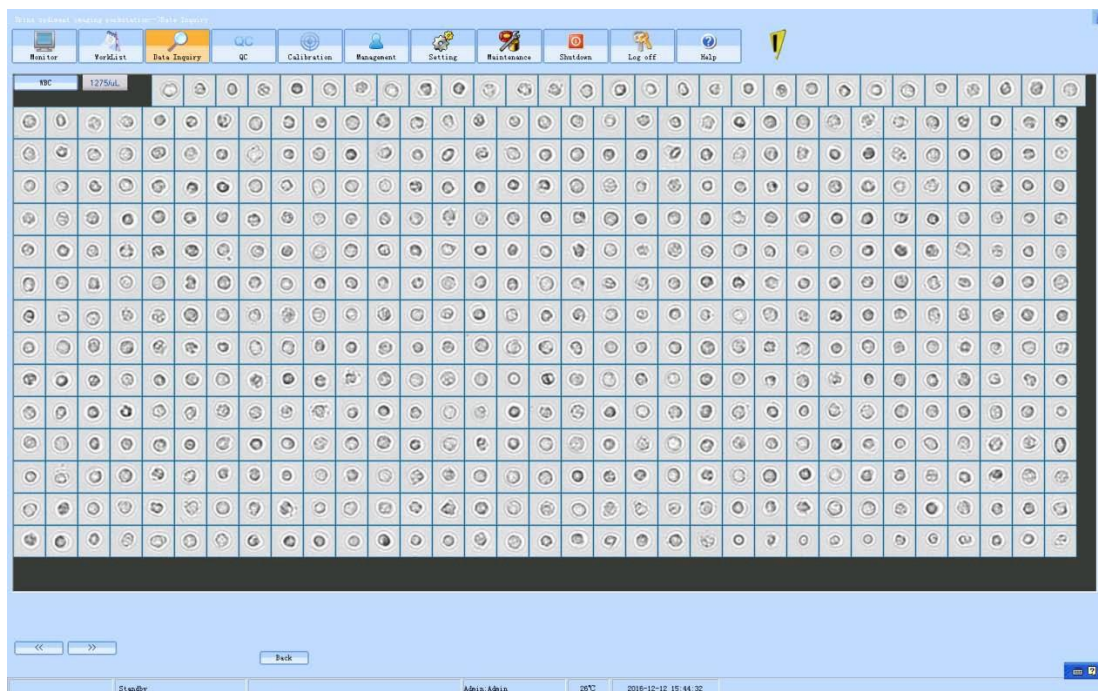
# Лейкоциты

Лейкоциты (WBC) в моче представлены в основном нейтрофилами, также могут встречаться лимфоциты, моноциты и эозинофилы в небольших количествах. Нормальным считается только присутствие в моче небольшого количества нейтрофилов. Обычно лейкоциты появляются в моче в значительных количествах при воспалении мочевыводящих путей, таких как пиелонефрит, цистит, простатит, везикулит, уретрит, туберкулез почек и т.д., а также при опухолях. Кроме того, это может быть связано с загрязнением мочи влагалищным секретом при воспалительных процессах в женской репродуктивной системе.

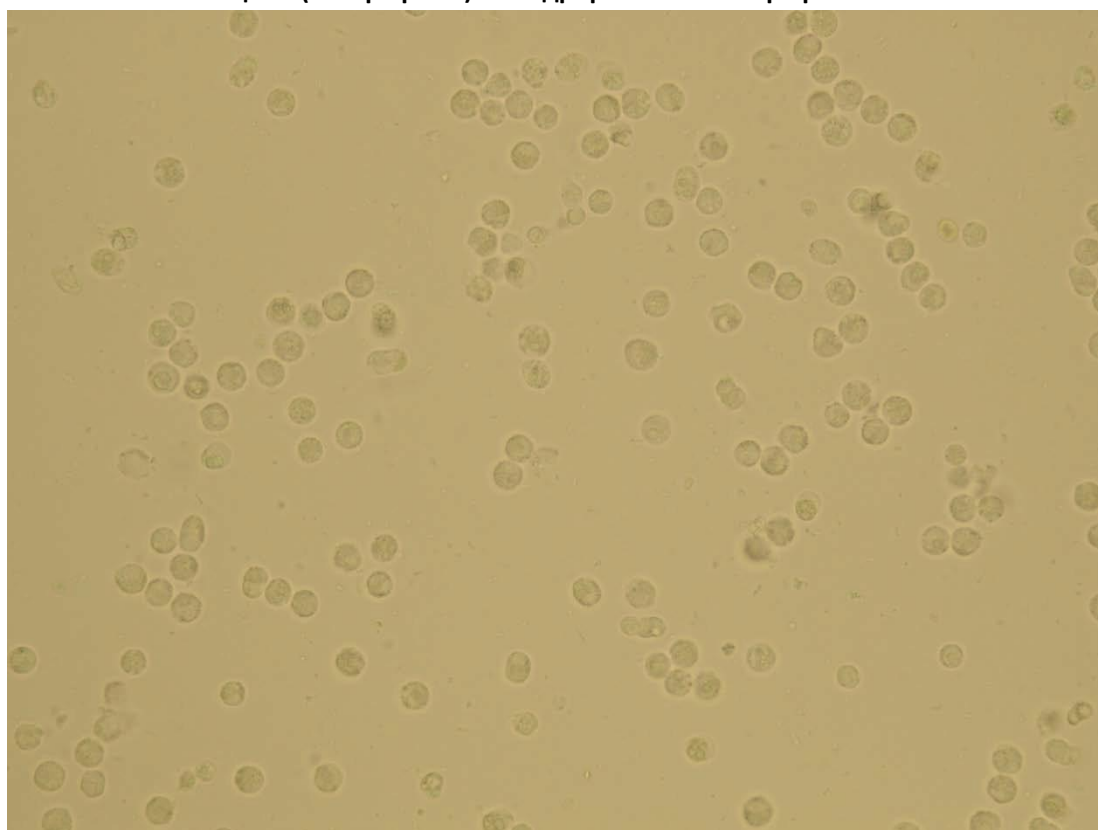
1. Нейтрофилы в моче имеют сферическую форму с диаметром 6-20 мкм, т.е. они крупнее эритроцитов. Неокрашенные ядра нечеткие; у видимых в цитоплазме частиц нет значительных повреждений, часто они бывают неповрежденной формы. Они сохраняют функцию фагоцитоза и способны фагоцитировать бактерии, грибки, эритроциты, кристаллы билирубина и т.д.
  - a) Живые (активные) нейтрофилы имеют сферическую форму с диаметром 8-12 мкм. В моче иногда они могут принимать удлинённую стержневую форму с длиной 40 мкм или овальную форму. Могут быть изменения в виде нитей, складок, изогнутых или неровных форм. Ядра обычно сегментированы на 2 - 4 доли.
  - b) Мертвые нейтрофилы (также известные как гнойные клетки) - это разрушенные, вырожденные и некротизированные при воспалительном процессе нейтрофилы. Они представлены различными формами и размерами (диаметром 6-20 мкм). Цитоплазма заполнена гранулами, а ядра неоднородны и часто видны как скопления с нечеткими границами. Гнойные клетки и активные лейкоциты существенно не различаются при микроскопии или визуализации. Их количество часто возрастает одновременно, и более важным признаком является их число.

Полуколичественное обнаружение с помощью диагностических тест-полосок основано на реакции с эстеразой гранулоцитов, которая имеется только у нейтрофилов. Содержание эстеразы гранулоцитов зависит от активности нейтрофилов. В разрушенных или некротизированных гнойных клетках активность эстеразы может быть понижена или даже совсем отсутствовать. Таким образом, результаты теста на лейкоцитарную эстеразу могут не совпадать с результатами подсчета лейкоцитов.

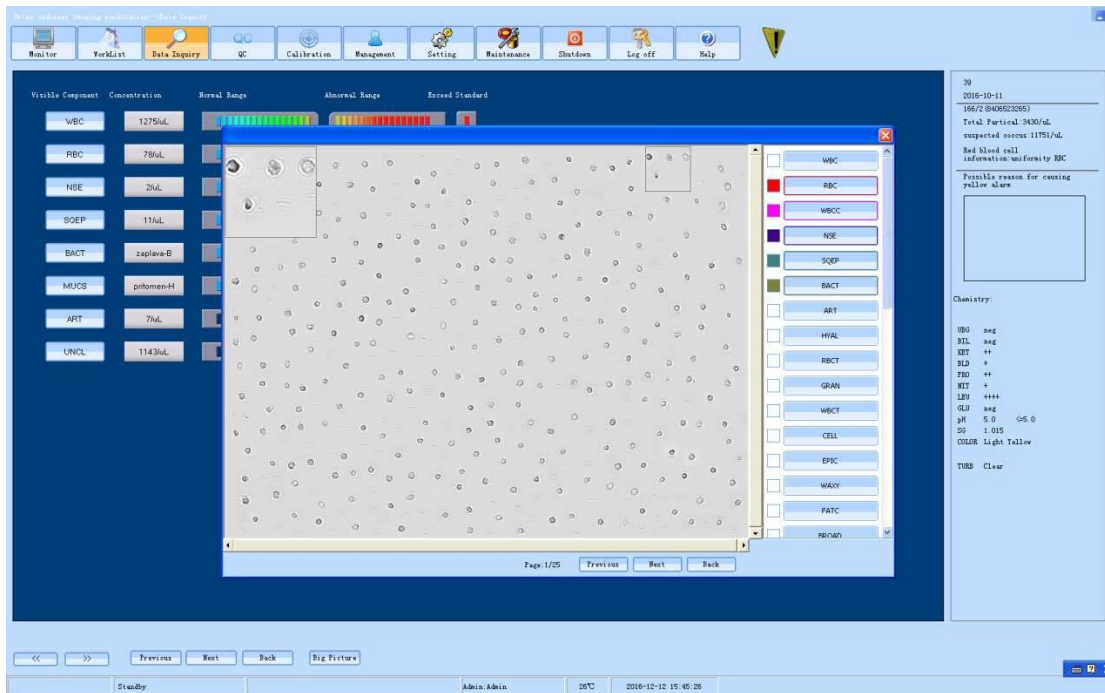
## Нейтрофилы



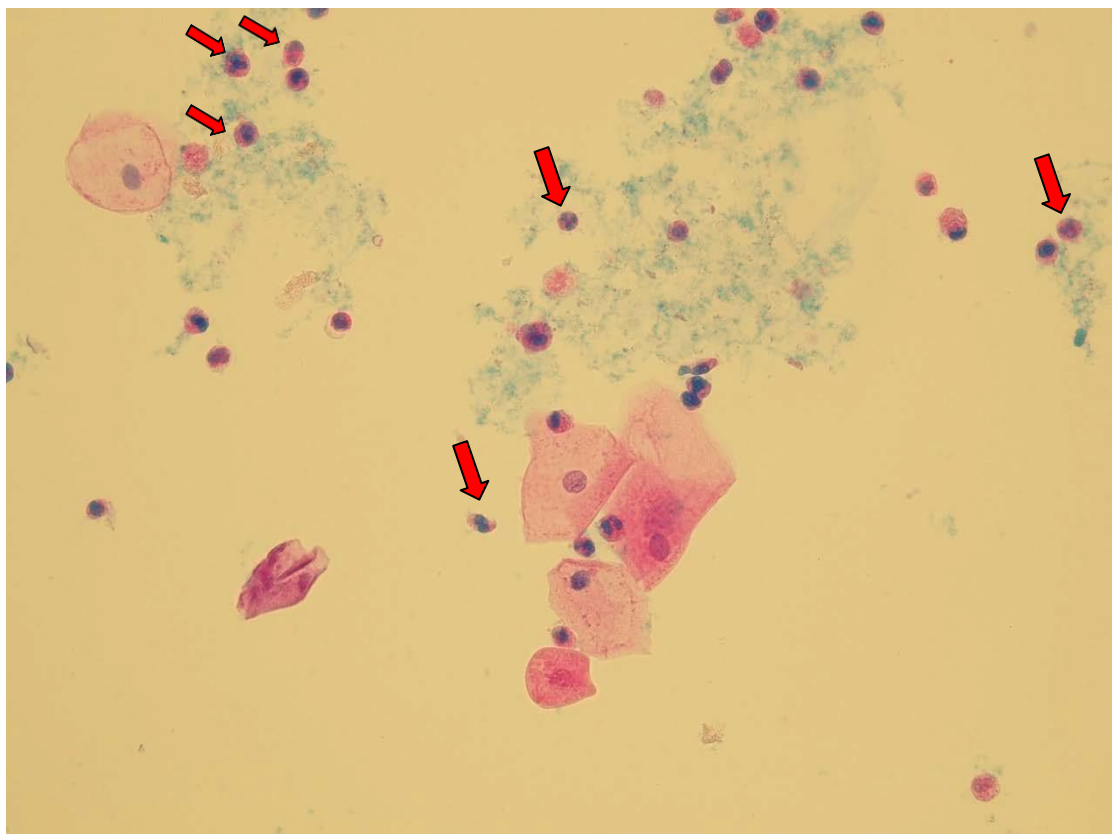
**Лейкоциты (нейтрофилы) на кадрированных микрофото FUS-2000**



**Лейкоциты (нейтрофилы) при микроскопии нативного осадка**



**Лейкоциты (нейтрофилы) на изображении общего поля FUS-2000**

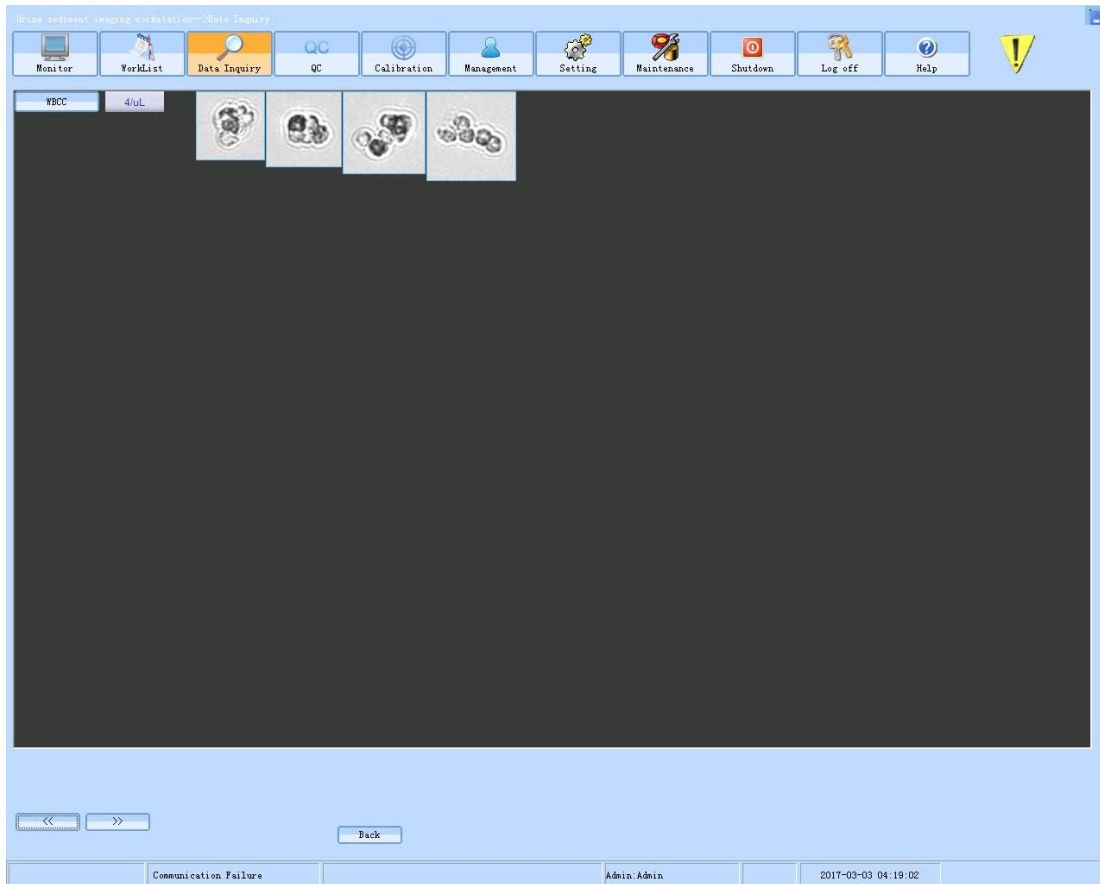


**Лейкоциты (нейтрофилы) при микроскопии окрашенного осадка**

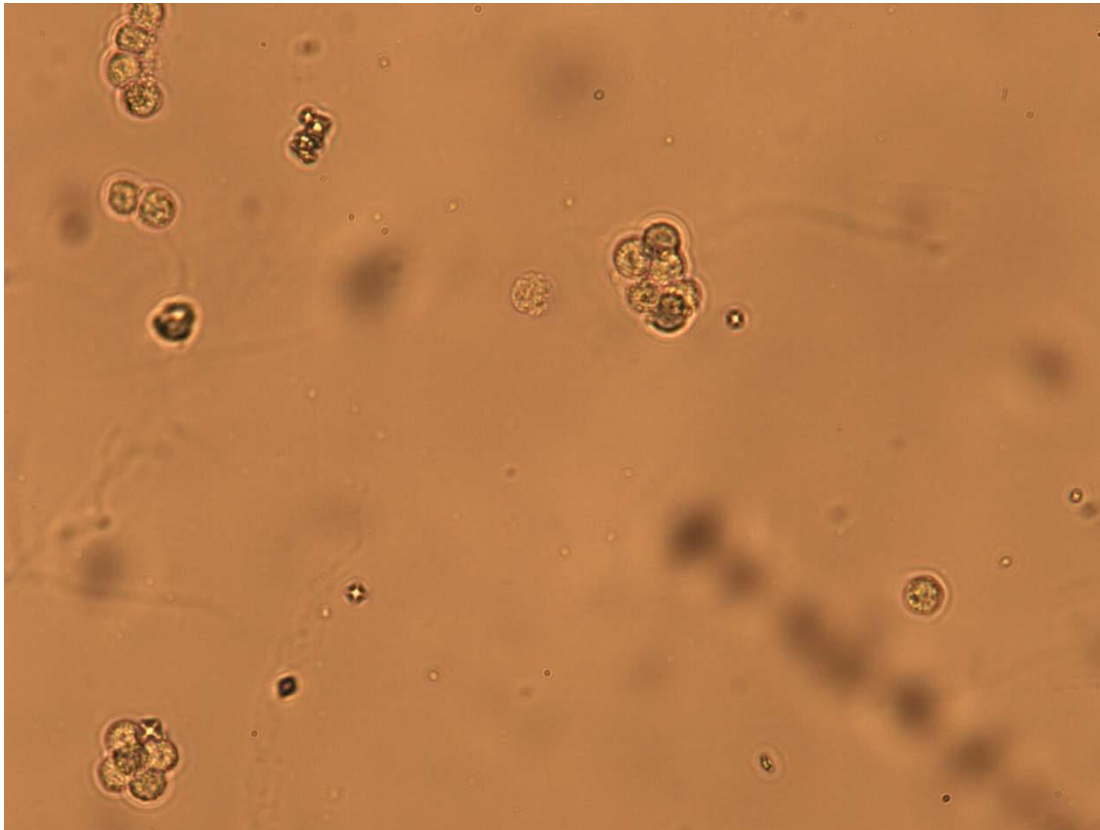
## **Скопления лейкоцитов**

Крупные скопления лейкоцитов обычно наблюдаются при воспалении или бактериальных инфекциях почек и мочевыводящих путей. Увеличение их концентрации сопровождается увеличением количества слизи в моче.

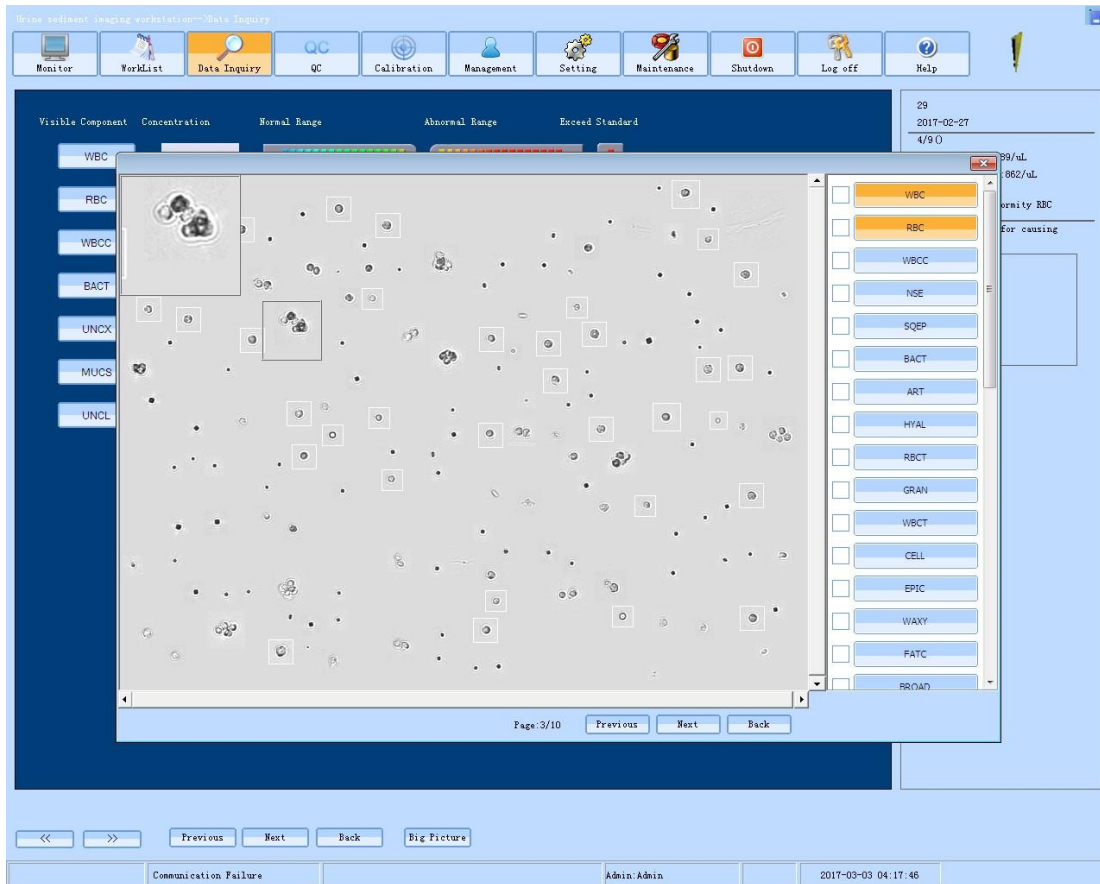
Считается, что скопления лейкоцитов имеют почечное происхождение, и их следует обязательно включать в отчет о результатах анализа.



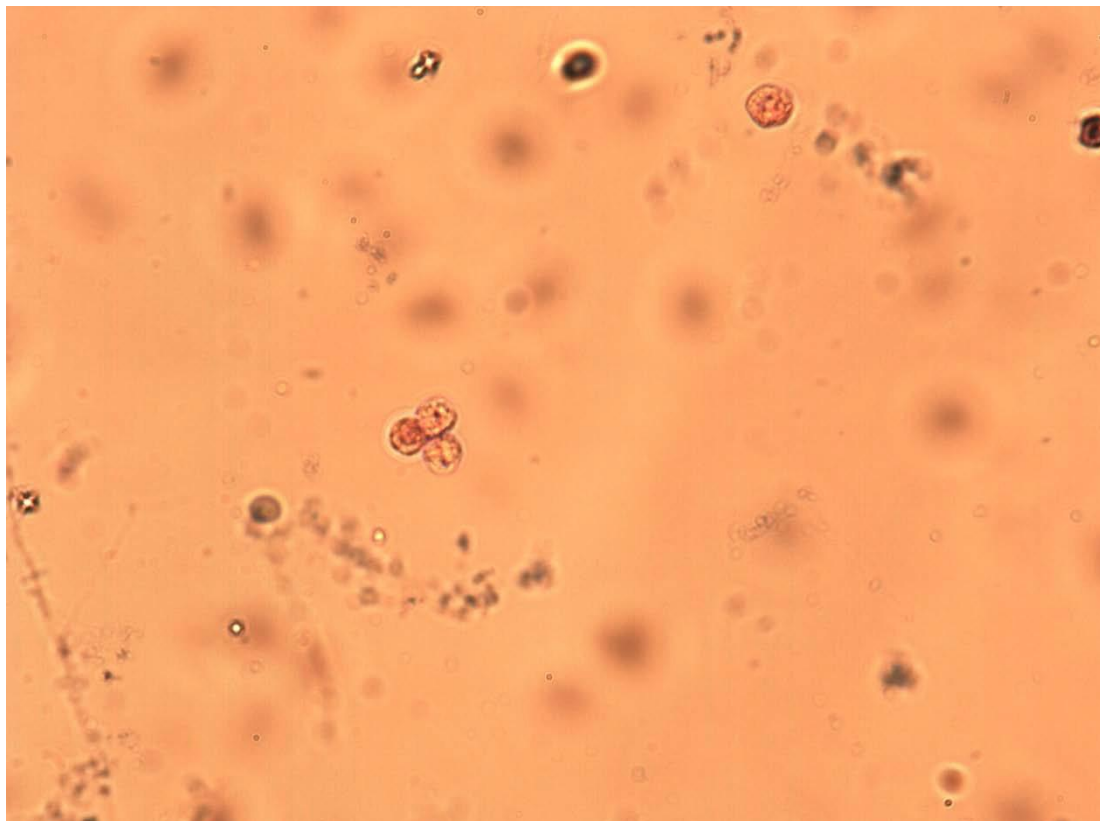
**Скопления лейкоцитов на кадрированных микрофото FUS-2000**



**Скопления лейкоцитов при микроскопии нативного осадка**



**Скопления лейкоцитов на изображении общего поля FUS-2000**

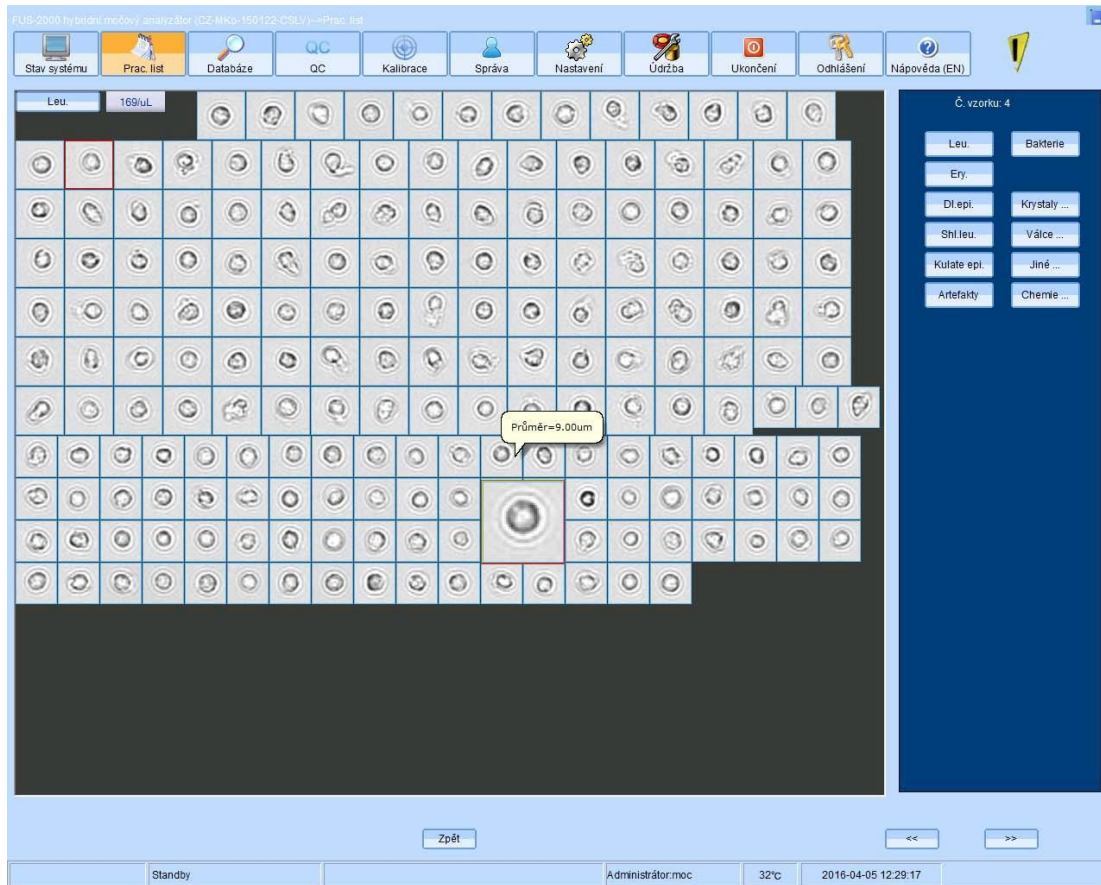


**Скопления лейкоцитов при микроскопии окрашенного осадка**

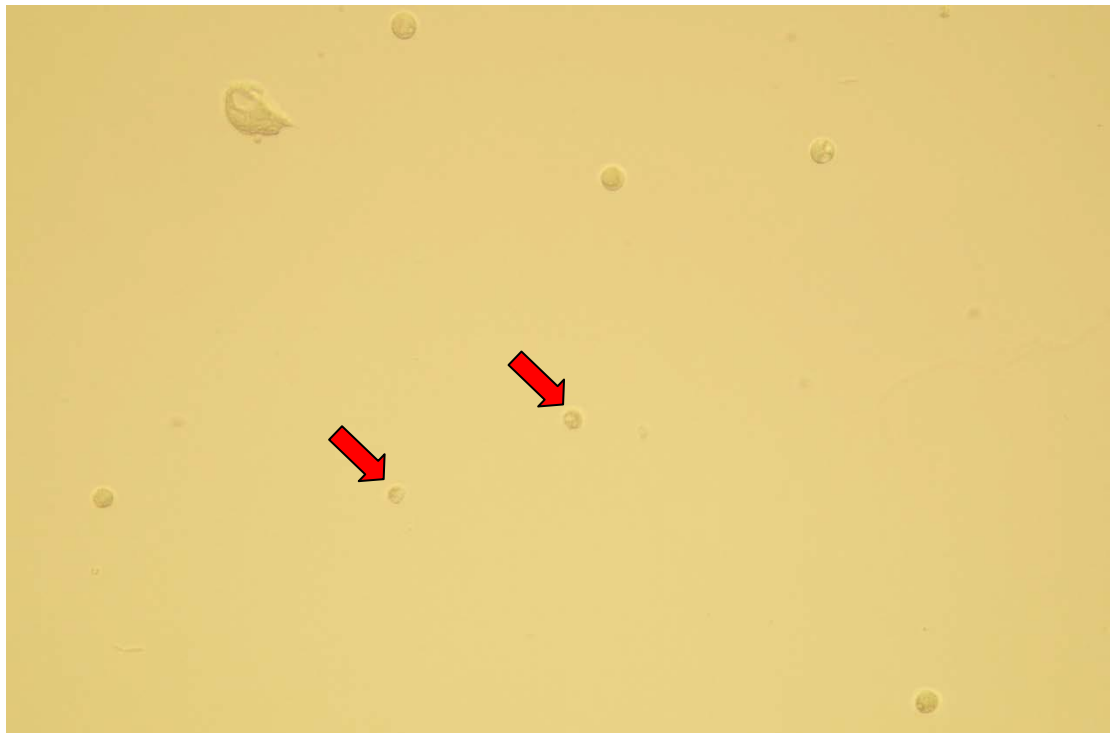2. Лимфоциты имеют круглую или овальную форму с диаметром 6-15 мкм. Как правило, изменений формы не наблюдается, а в цитоплазме присутствуют нескольких неподвижных включений. Ядро обычно занимает большую часть объема клетки. Лимфоциты обычно обнаруживаются при отторжении трансплантированной почки, диффузном серповидном гломерулонефрите и терапии антибиотиками и противораковыми препаратами.



## Лимфоциты

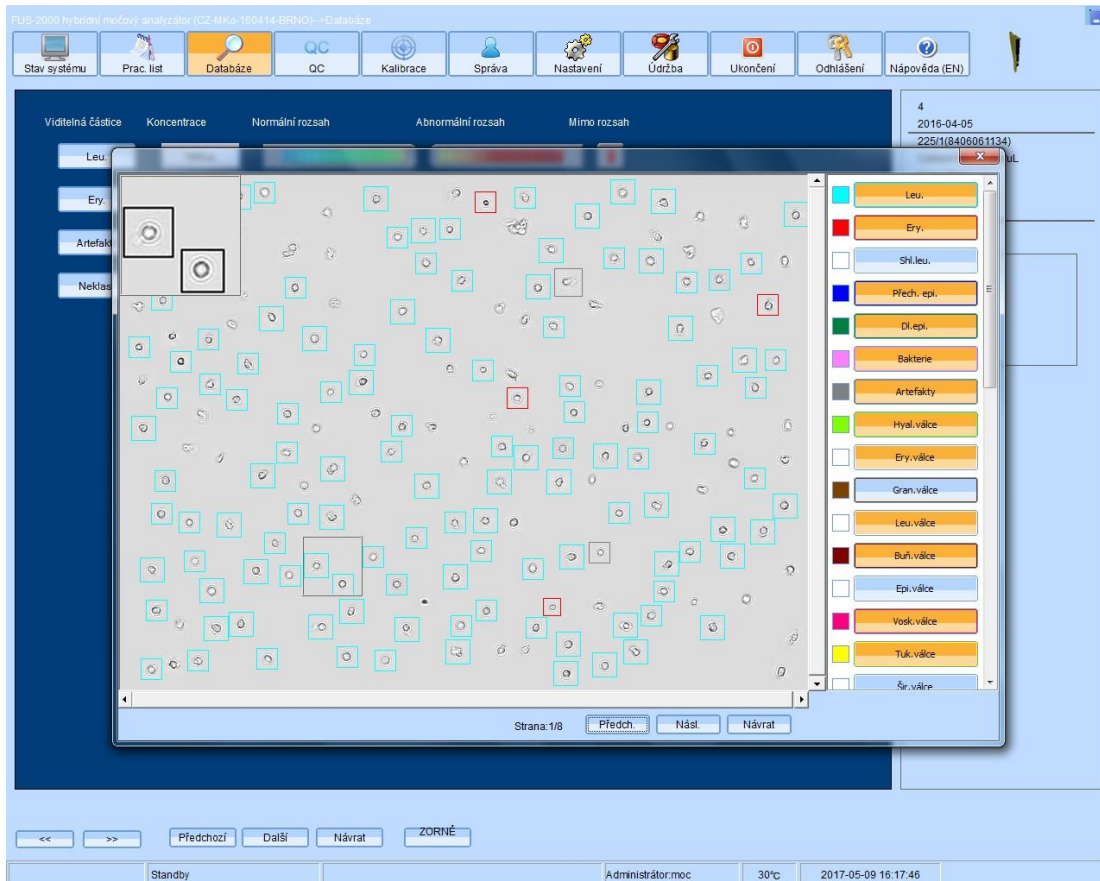


Лимфоциты на кадрированных микрофото FUS-2000

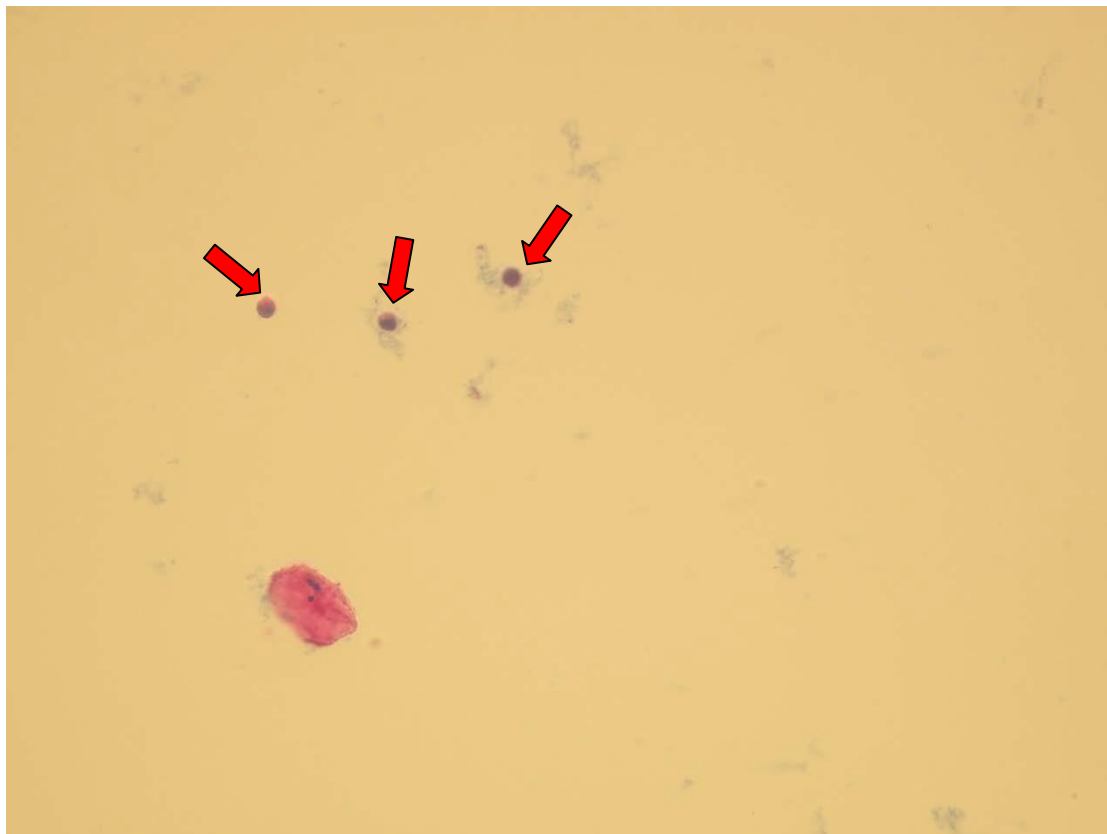


Лимфоциты при микроскопии нативного осадка





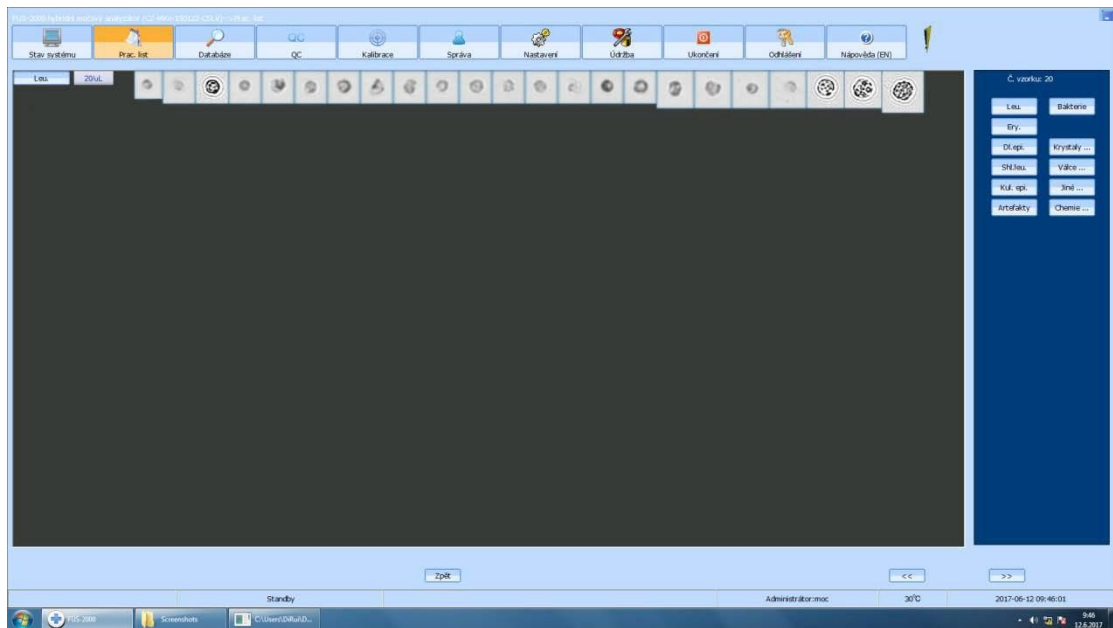
**Лимфоциты на изображении общего поля FUS-2000**



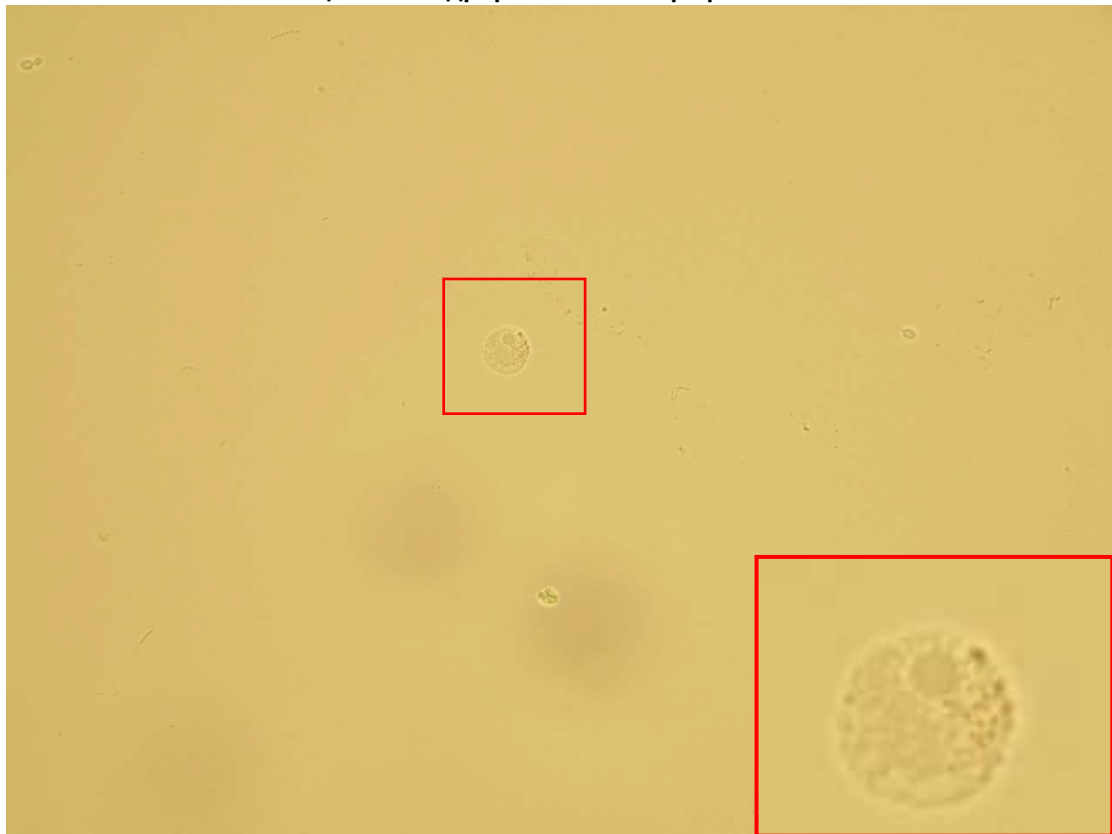
**Лимфоциты при микроскопии окрашенного осадка**

3. Моноциты, как и нейтрофилы, также сохраняют в моче функцию активного фагоцитоза. Обычно они фагоцитируют эритроциты, другие лейкоциты или клеточные обломки, а также частицы жира и сперматозоиды. Моноциты с фагоцитированными форменными элементами называются макрофагами. Моноциты обладают вытянутыми из цитоплазмы псевдоподиями. Они подвижны и медленно двигаются. Размеры клеток составляют около 12-20 мкм, форма может быть различной. Количество моноцитов может сокращаться или совсем исчезать при остром почечном тубулярном (канальцевом) некрозе.

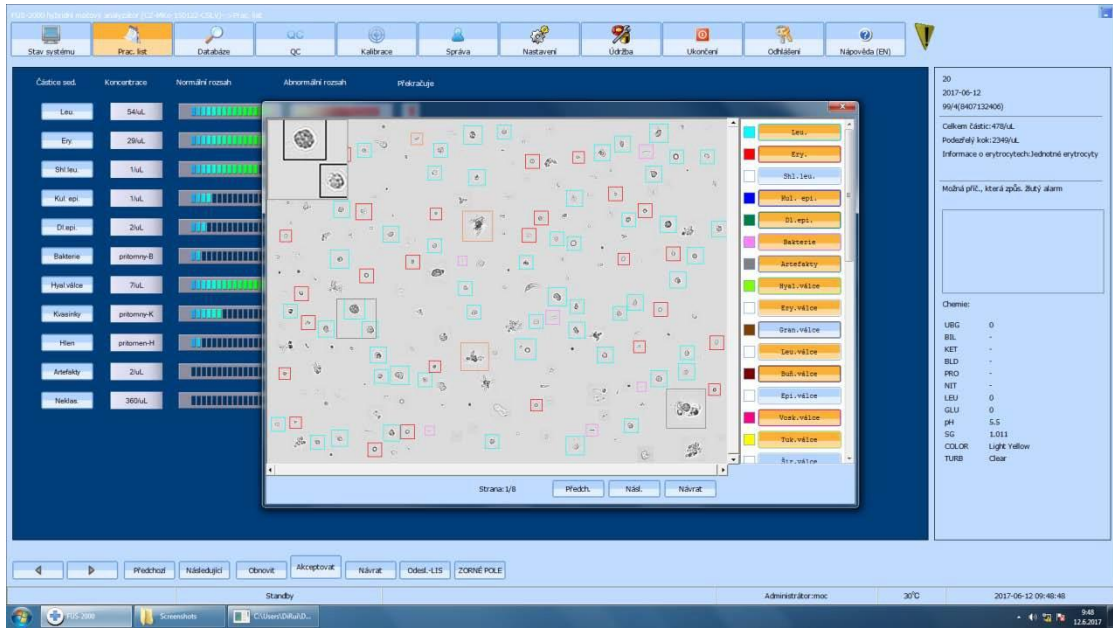
## Моноциты



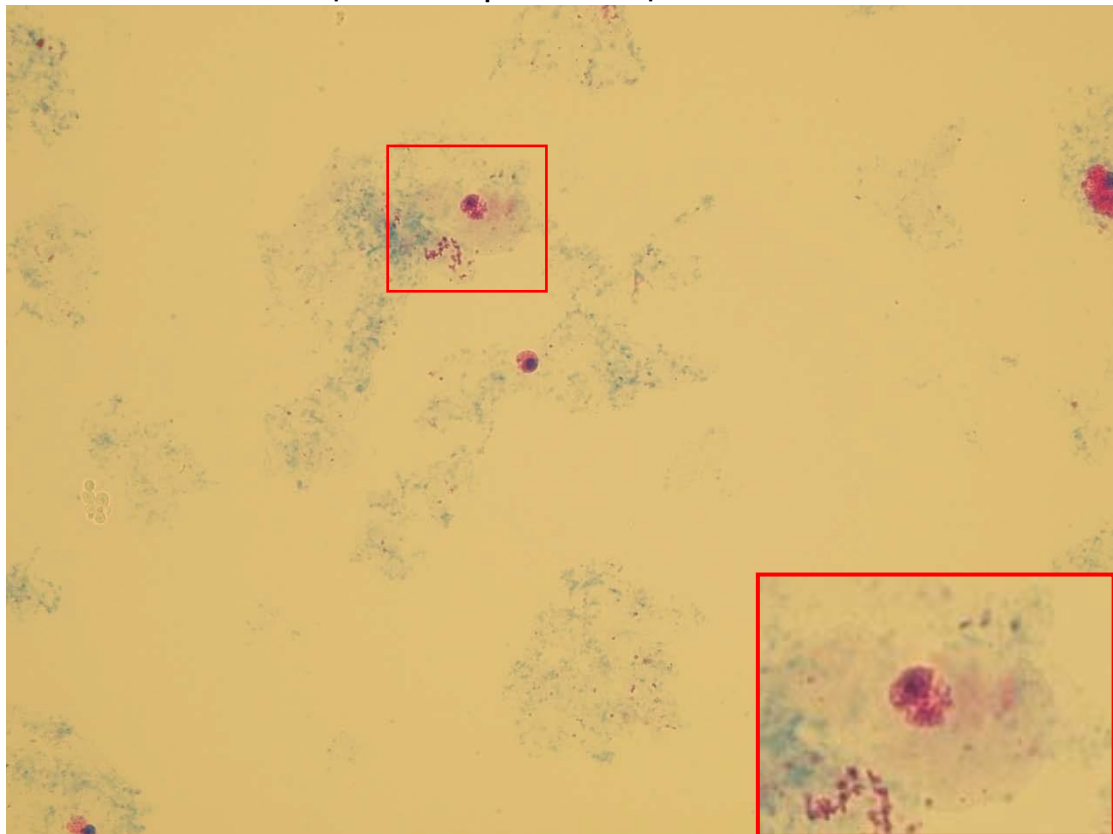
Моноциты на кадрированных микрофото FUS-2000



Моноциты при микроскопии нативного осадка



**Моноциты на изображении общего поля FUS-2000**

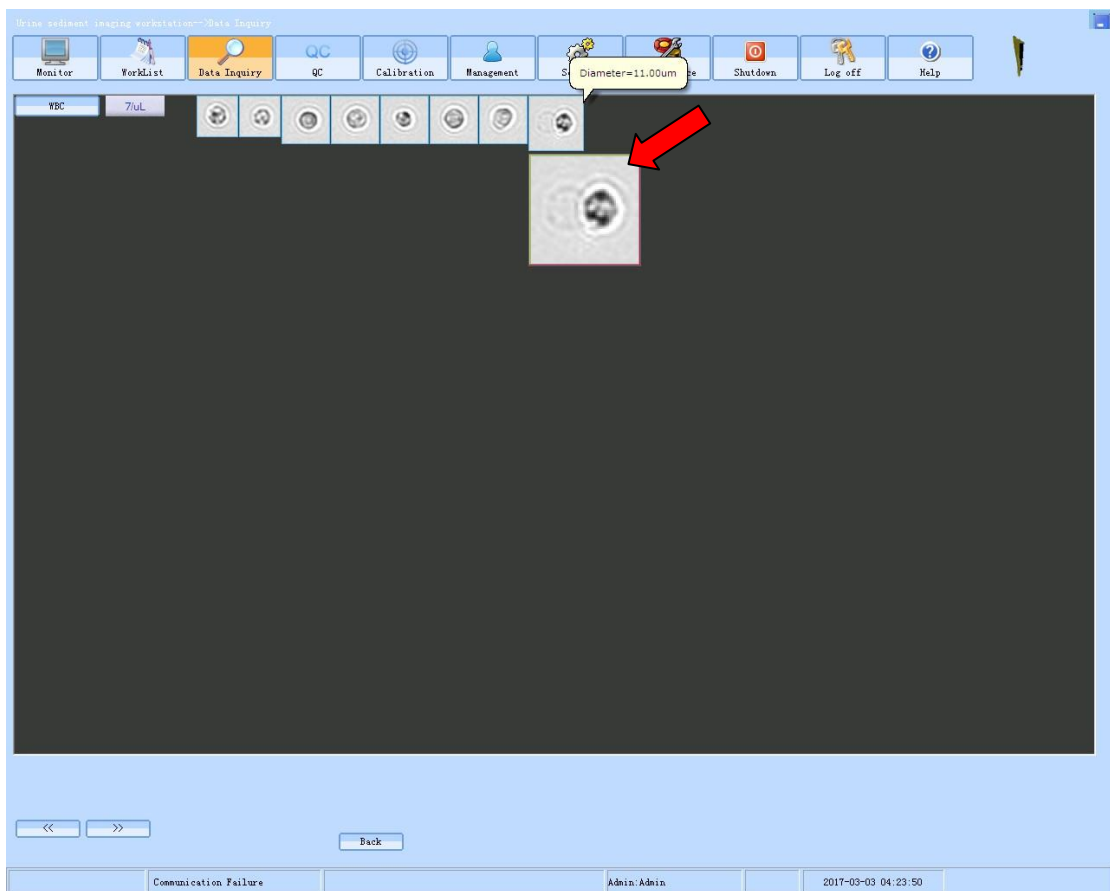


**Моноциты при микроскопии окрашенного осадка**


4. Эозинофилы в основном имеют круглую или овальную форму с диаметром 8-20 мкм. В цитоплазме наблюдаются сферические эозинофильные гранулы диаметром 0,5 мкм, обладающие преломлением. Ядра обычно разделены на две округлые доли, более крупные, чем у нейтрофилов. Они чаще встречаются при остром интерстициальном нефрите, у пациентов с аллергической реакцией на лекарства, аллергическим воспалением. Неспецифическое воспаление мочевыделительной системы и других органов, вызванное аллергическими заболеваниями, также может сопровождаться повышением эозинофилов в моче.

## Другие лейкоциты

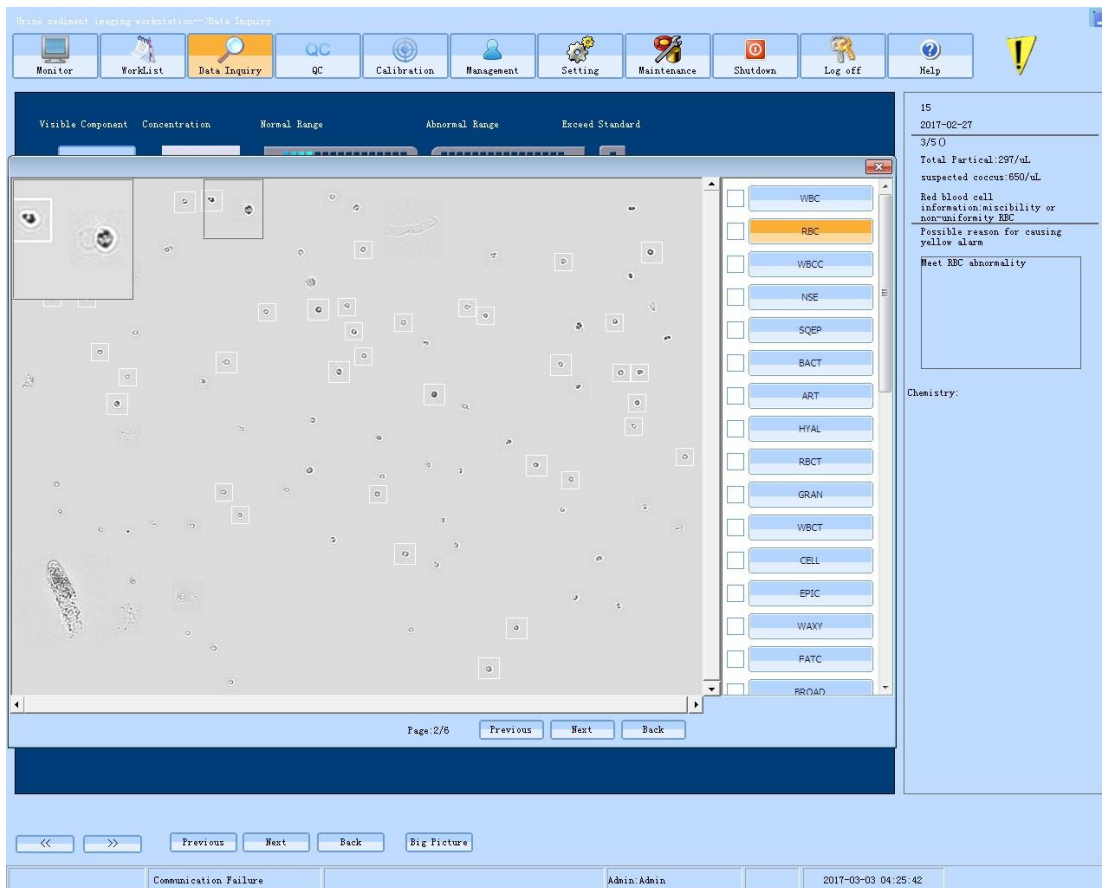
### 1. Лейкоциты с вытекшей цитоплазмой



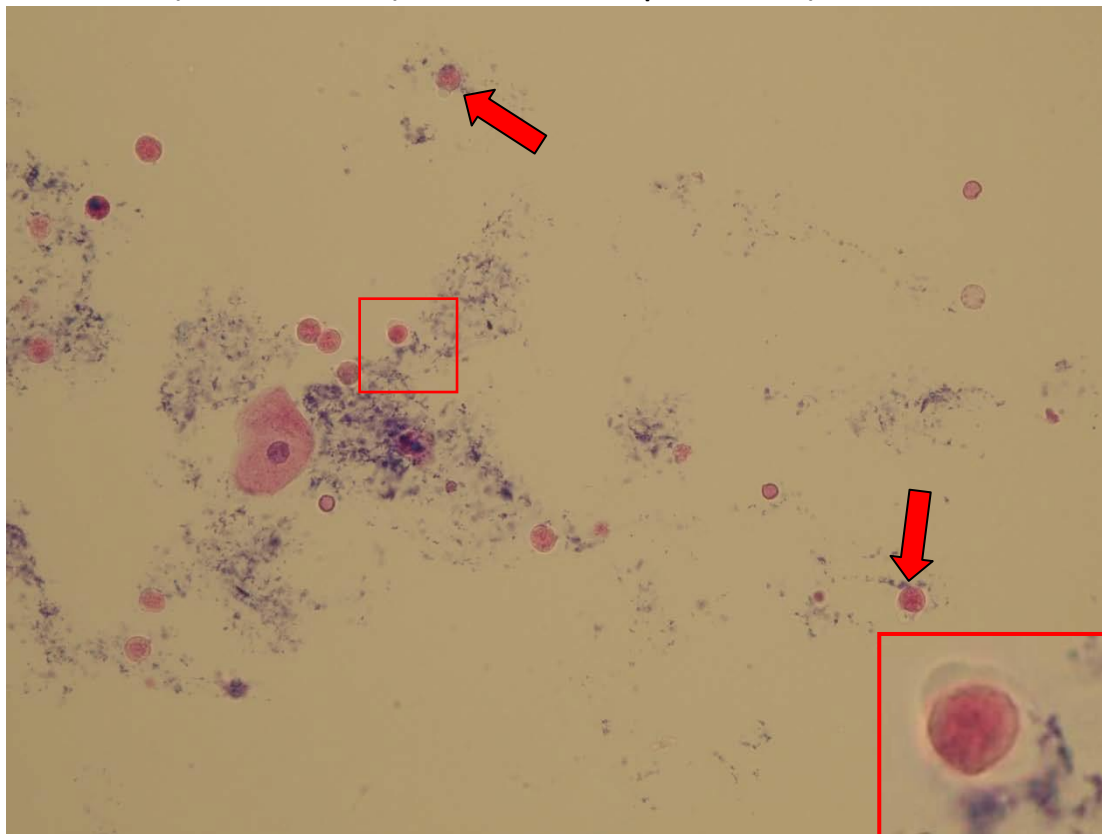
Лейкоциты с вытекшей цитоплазмой на кадрированных микрофото FUS-2000



Лейкоциты с вытекшей цитоплазмой при микроскопии нативного осадка



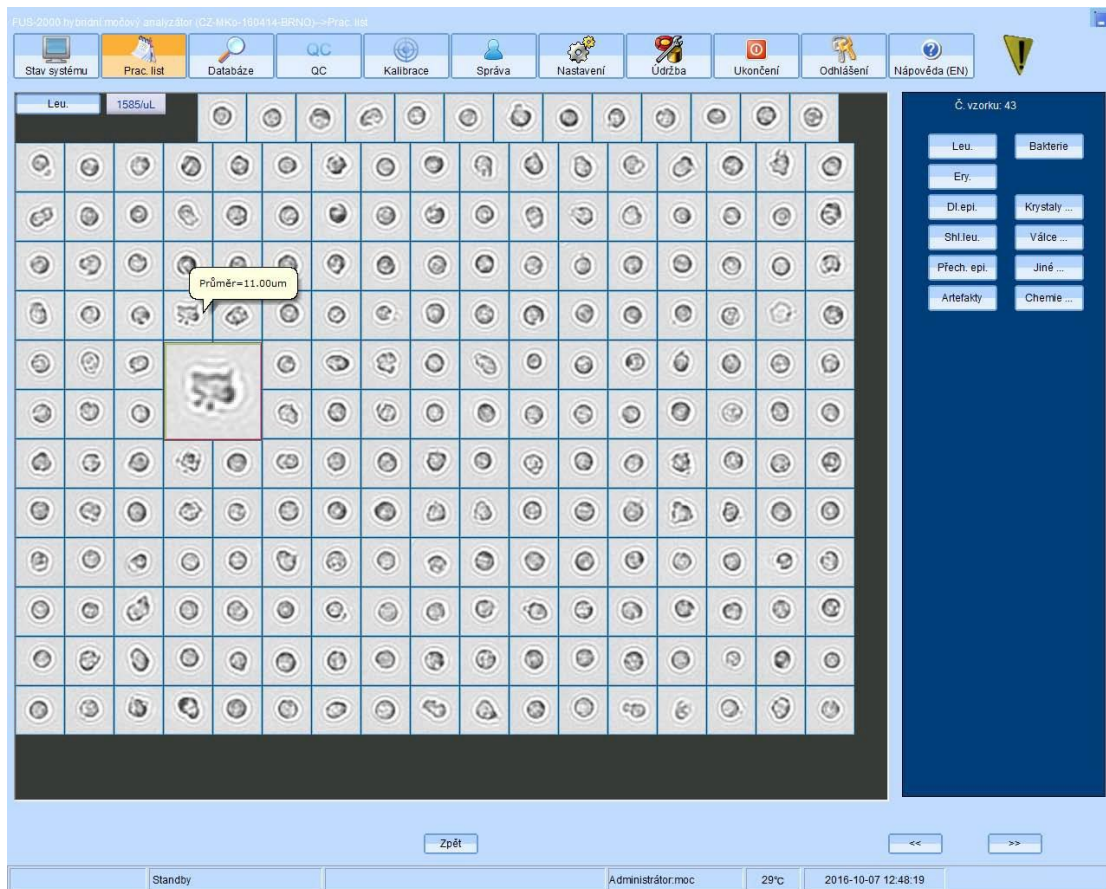
**Лейкоциты с вытекшей цитоплазмой на изображении общего поля FUS-2000**




**Лейкоциты с вытекшей цитоплазмой при микроскопии окрашенного осадка**



## 2. Лейкоциты с псевдоподиями

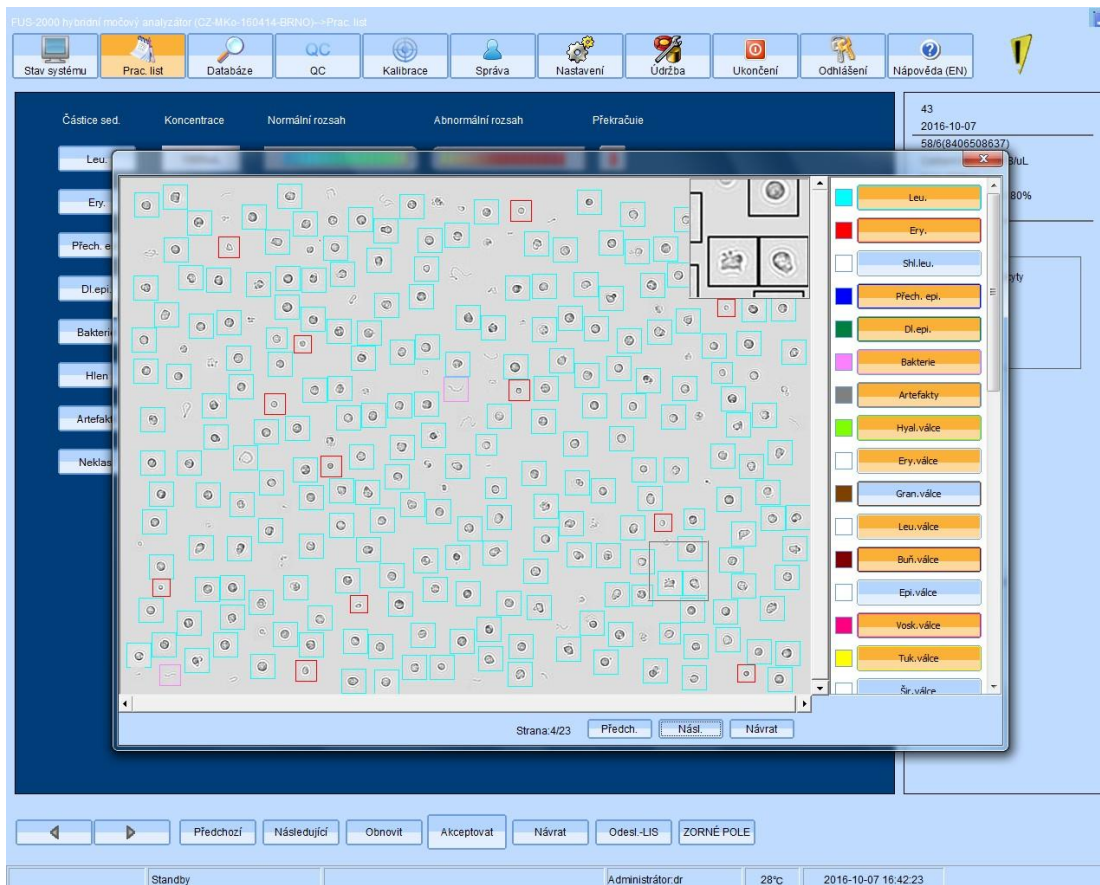


Лейкоциты с псевдоподиями на кадрированных микрофото FUS-2000

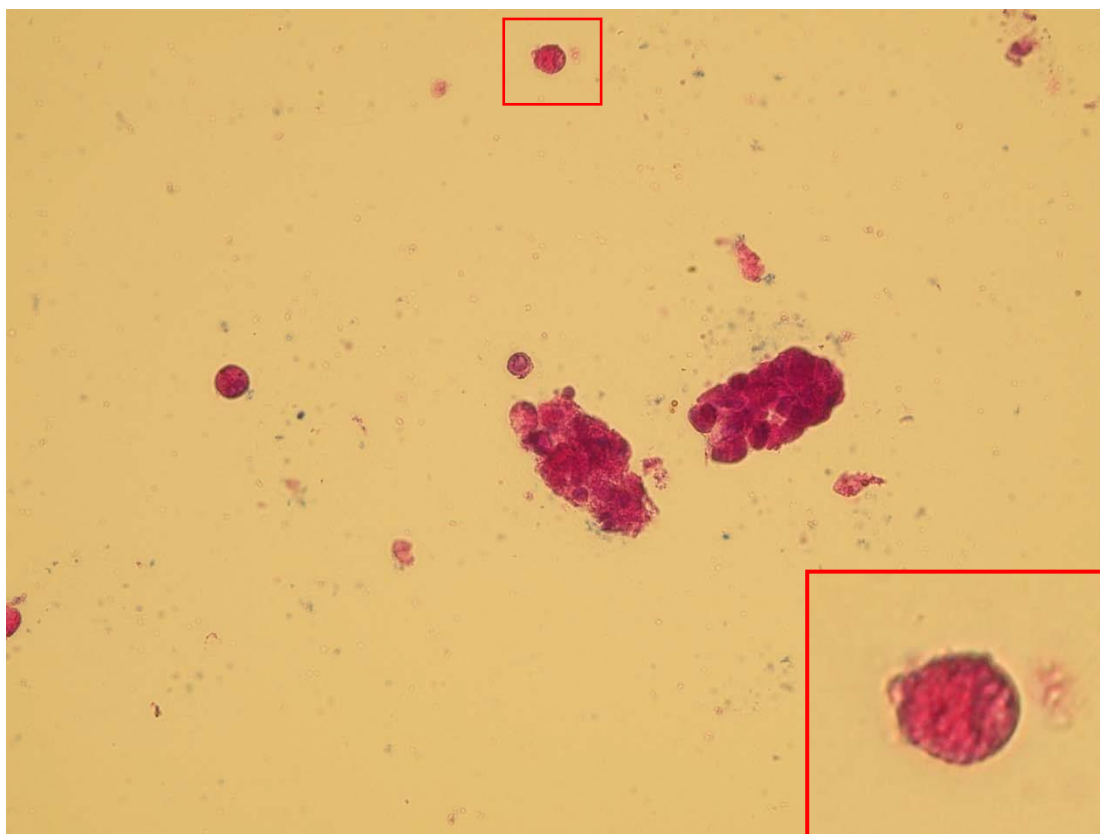


Лейкоциты с псевдоподиями при микроскопии нативного осадка



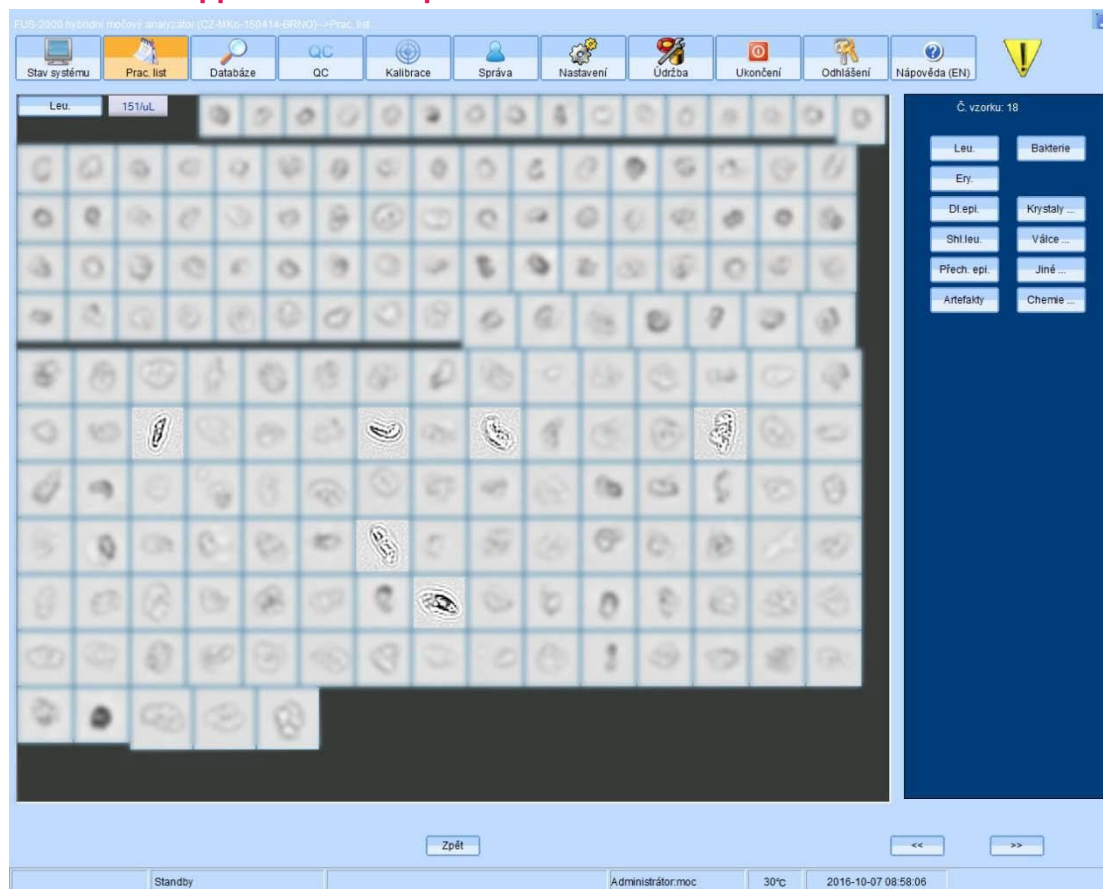


**Лейкоциты с псевдоподиями на изображении общего поля FUS-2000**




**Лейкоциты с псевдоподиями при микроскопии окрашенного осадка**

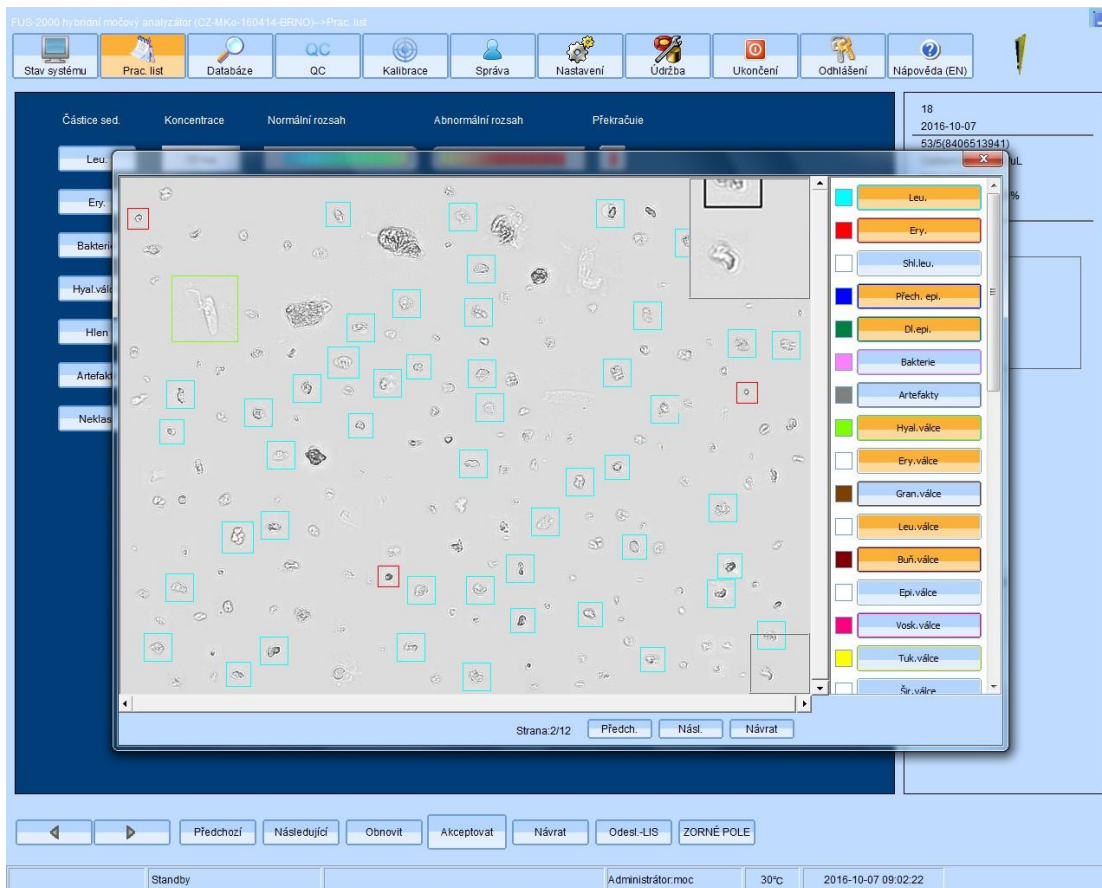
## Палочковидные лейкоциты



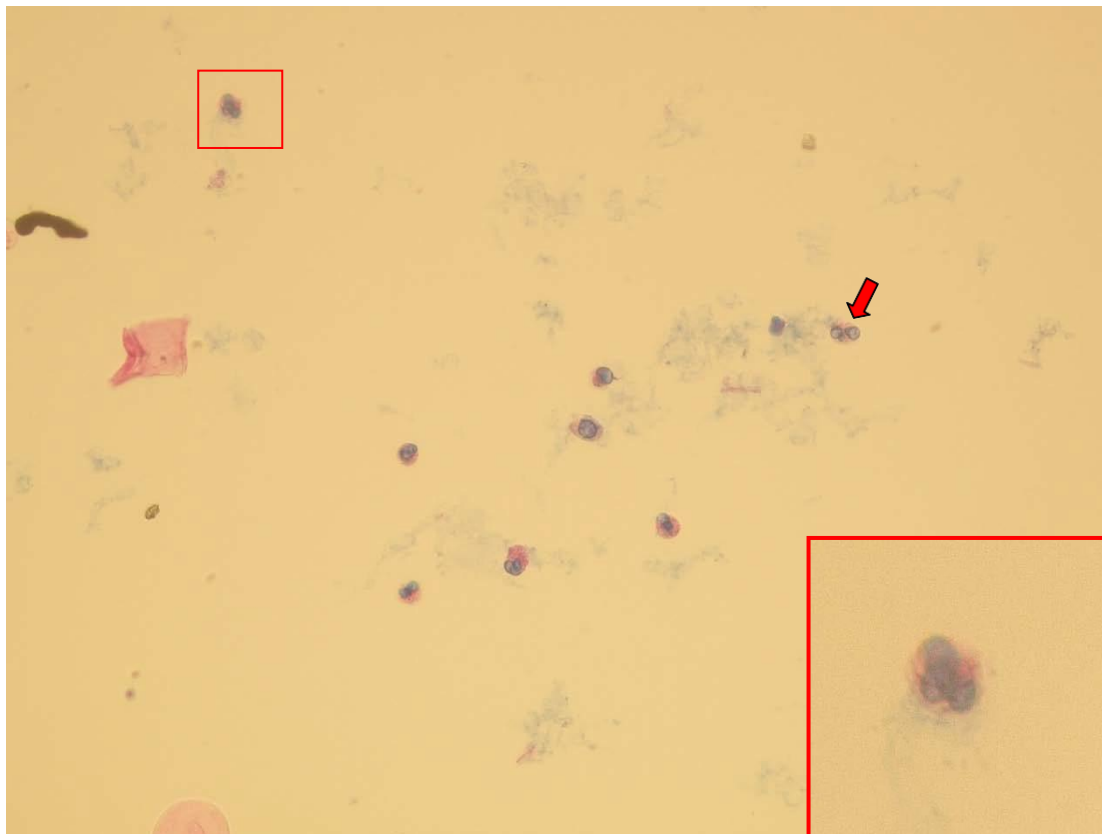
Палочковидные лейкоциты на кадрированных микрофото FUS-2000



Палочковидные лейкоциты при микроскопии нативного осадка



**Палочковидные лейкоциты на изображении общего поля FUS-2000**



**Палочковидные лейкоциты при микроскопии окрашенного осадка**

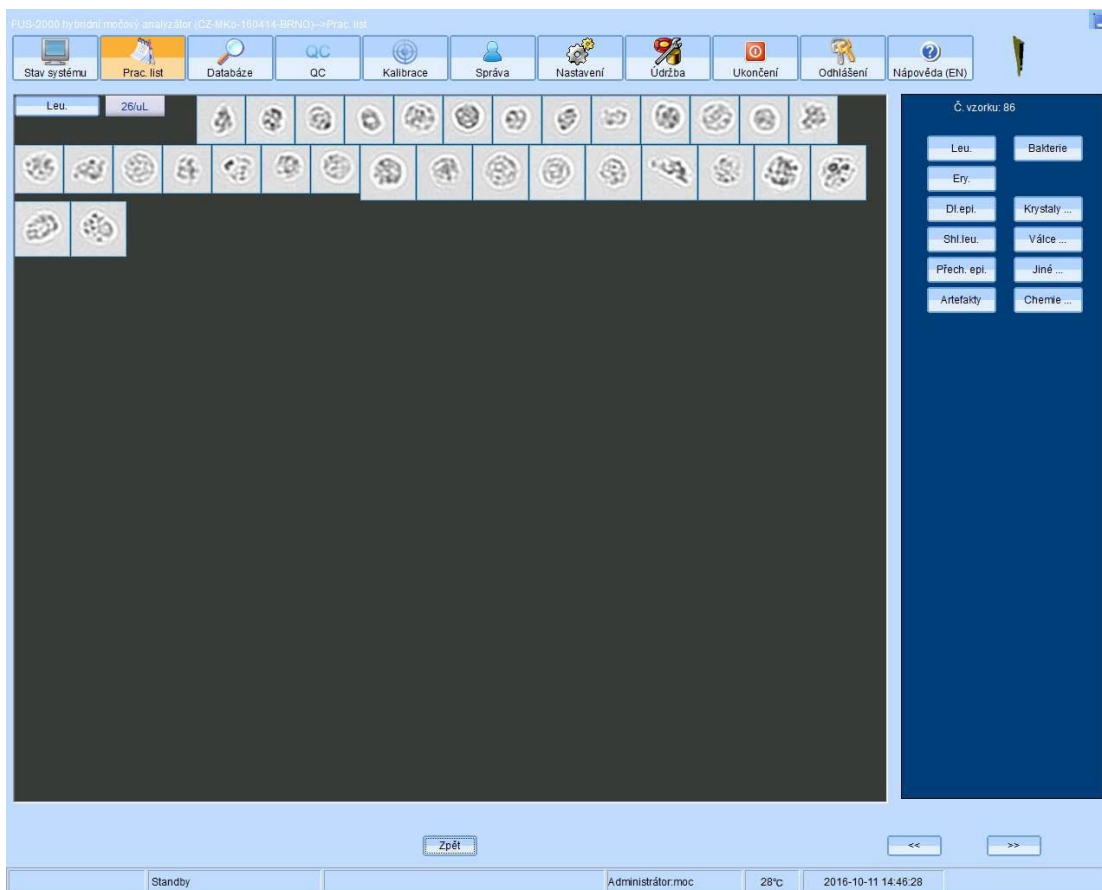
## Фагоциты

Фагоциты можно разделить на большие и малые.


Малые фагоциты, в 2-3 раза крупнее лейкоцитов, это нейтрофилы, фагоцитировавшие крошечные организмы, такие как клетки.

Большие фагоциты, в 3-6 раз крупнее лейкоцитов, это моноциты, также известные как макрофаги. Они круглые или овальные, с неровными краями и содержат много цитоплазмы, часто с вакуолями. У них могут быть амебоподобные псевдоподии (ложноножки), и они могут передвигаться в свежей моче. Ядра имеют почкообразную или овальную форму, тонкую структуру и слегка асимметричны. У многих фагоцитов в цитоплазме присутствуют фагоцитированные эритроциты, лейкоциты, капли жира, сперматозоиды, зернистые объекты и даже другие мелкие фагоциты.

Фагоциты в моче могут обнаруживаться при острых воспалениях мочевыделительной системы, таких как острый пиелонефрит, цистит, уретрит и часто сопровождаются повышением количества лейкоцитов, гнойных клеток и бактерий. Количество фагоцитов в моче часто тесно связано с уровнями воспаления.

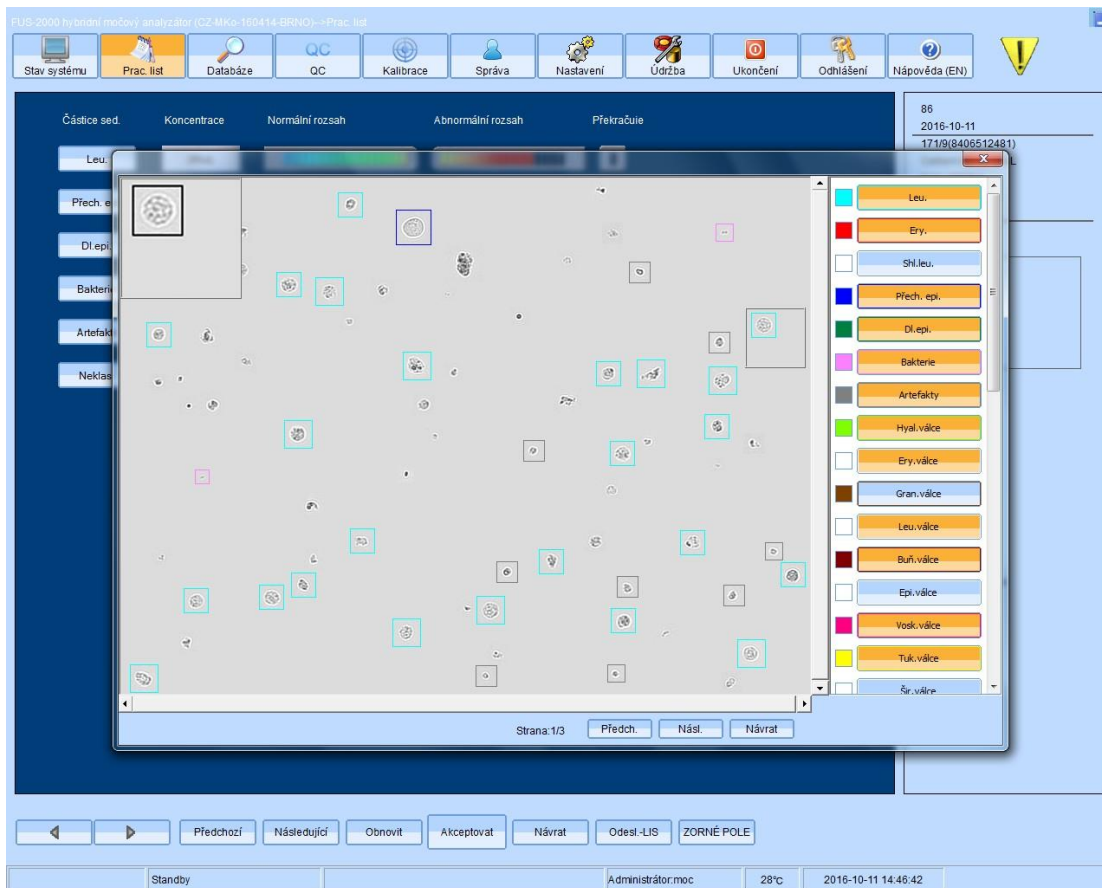


**Фагоциты на кадрированных микрофото FUS-2000**

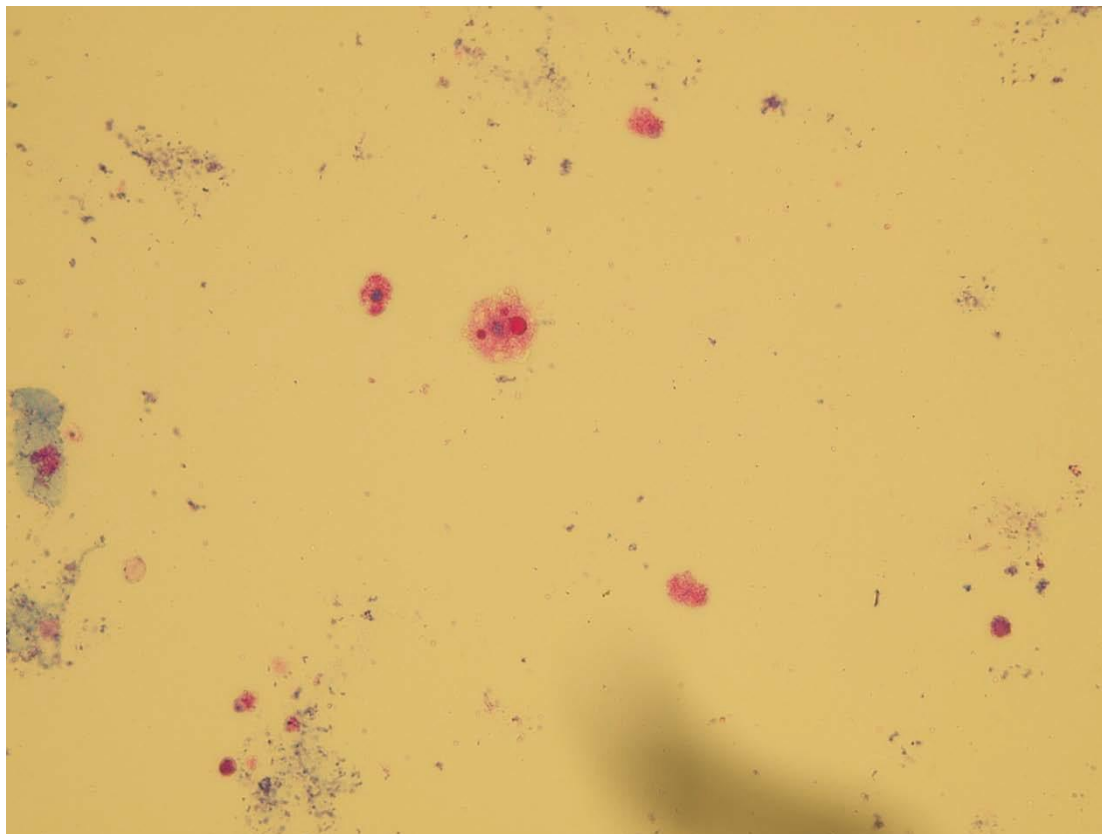


**Фагоциты при микроскопии нативного осадка**





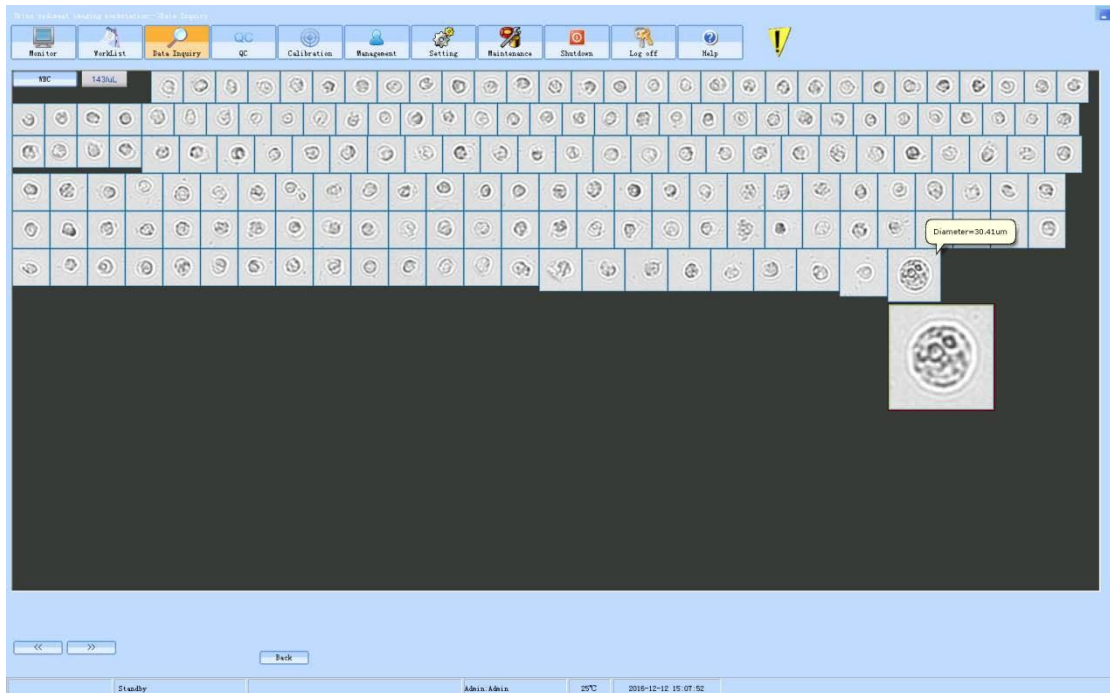
**Фагоциты на изображении общего поля FUS-2000**



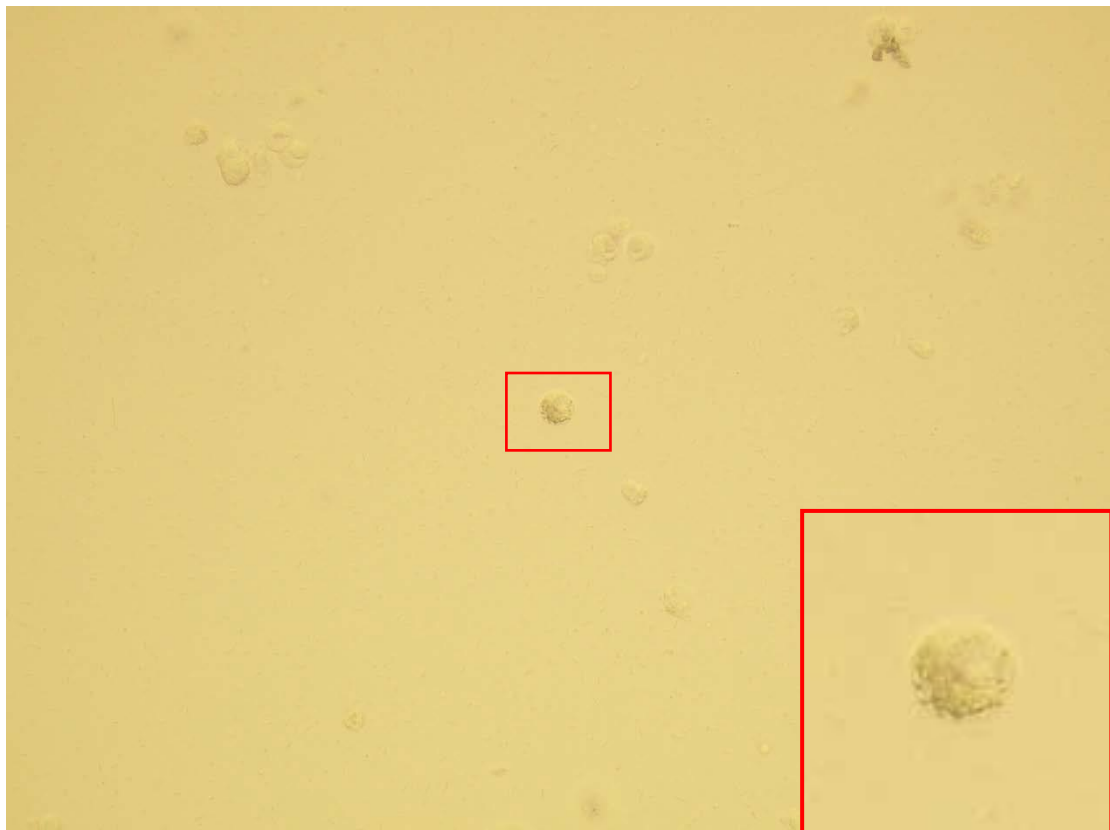
**Фагоциты при микроскопии окрашенного осадка**



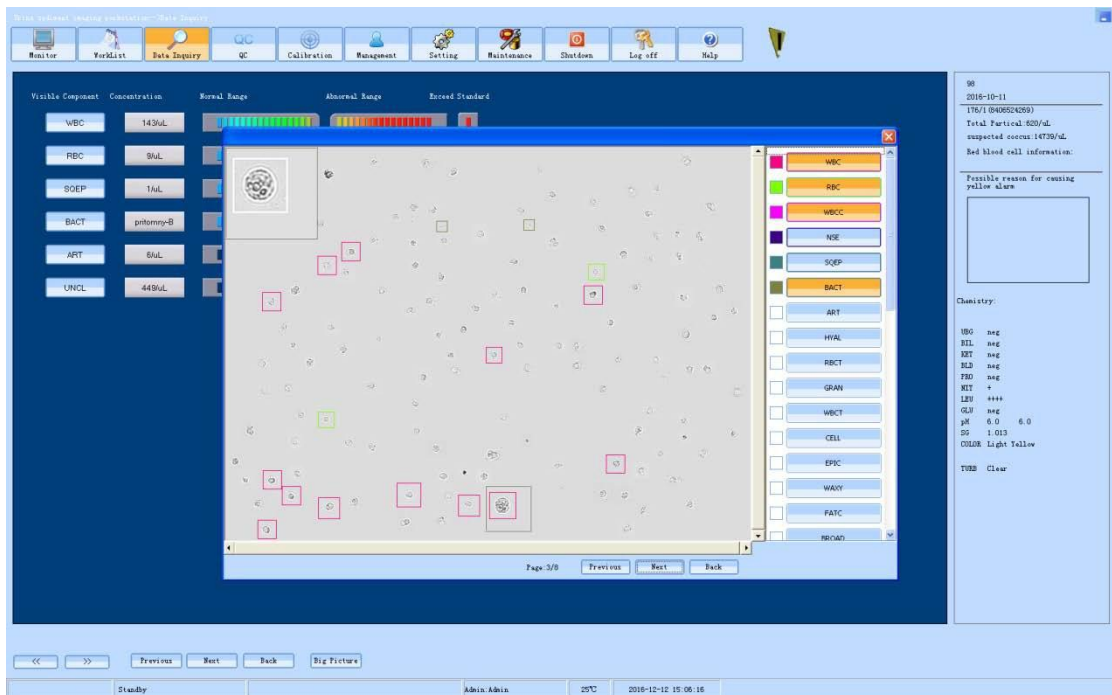
## Лейкоциты с включениями жира



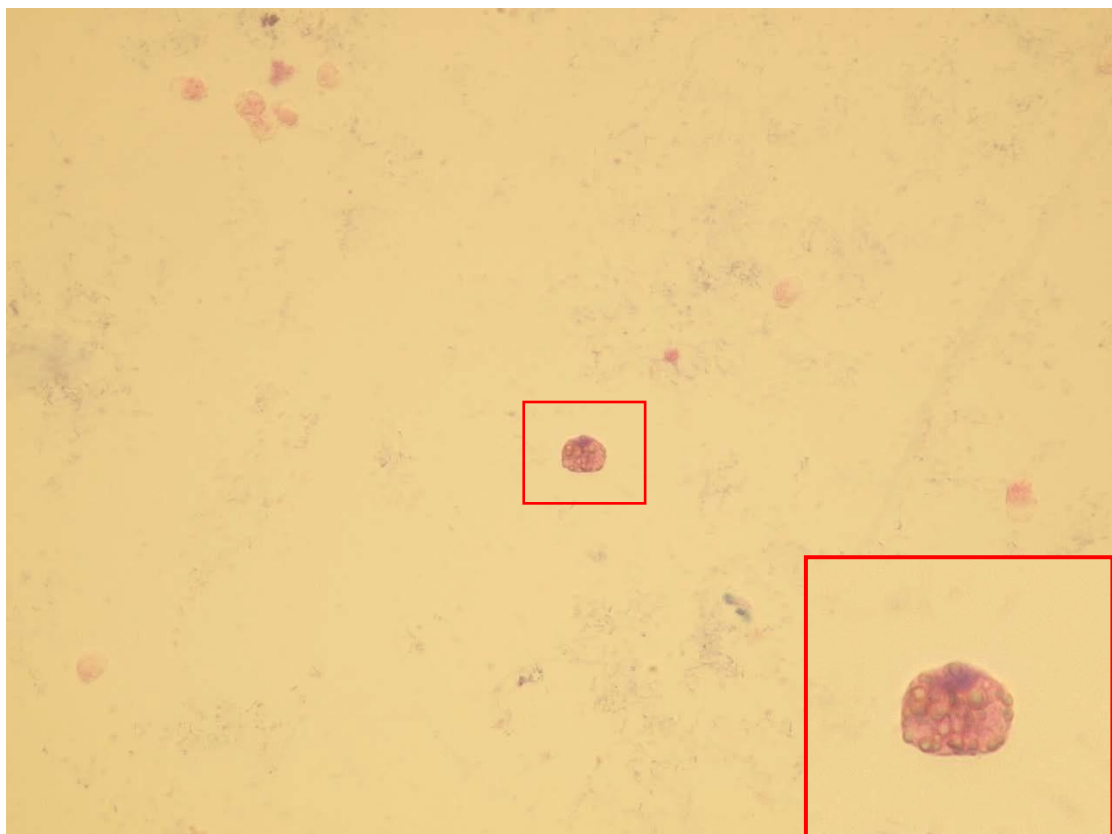
Лейкоциты с включениями жира на кадрированных микрофото FUS-2000



Лейкоциты с включениями жира при микроскопии нативного осадка



**Лейкоциты с включениями жира на изображении общего поля FUS-2000**



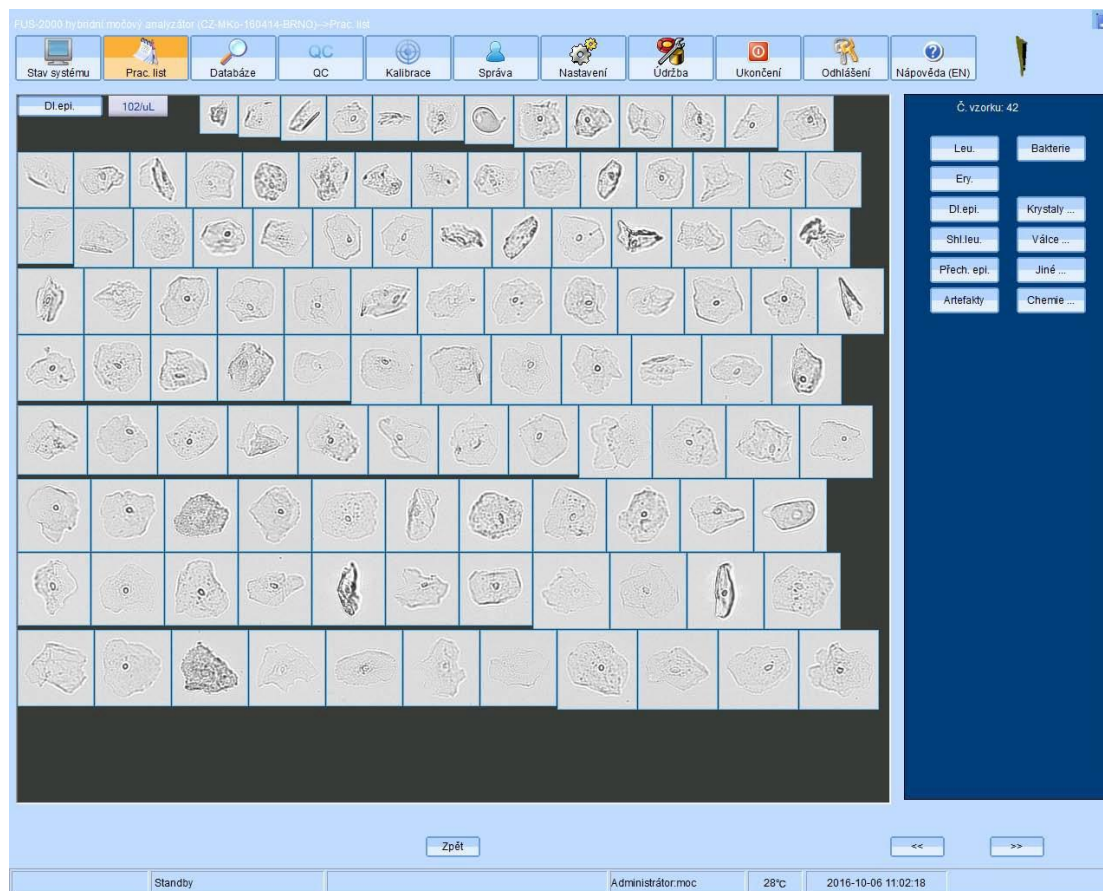
**Лейкоциты с включениями жира при микроскопии окрашенного осадка**

## Эпителиальные клетки

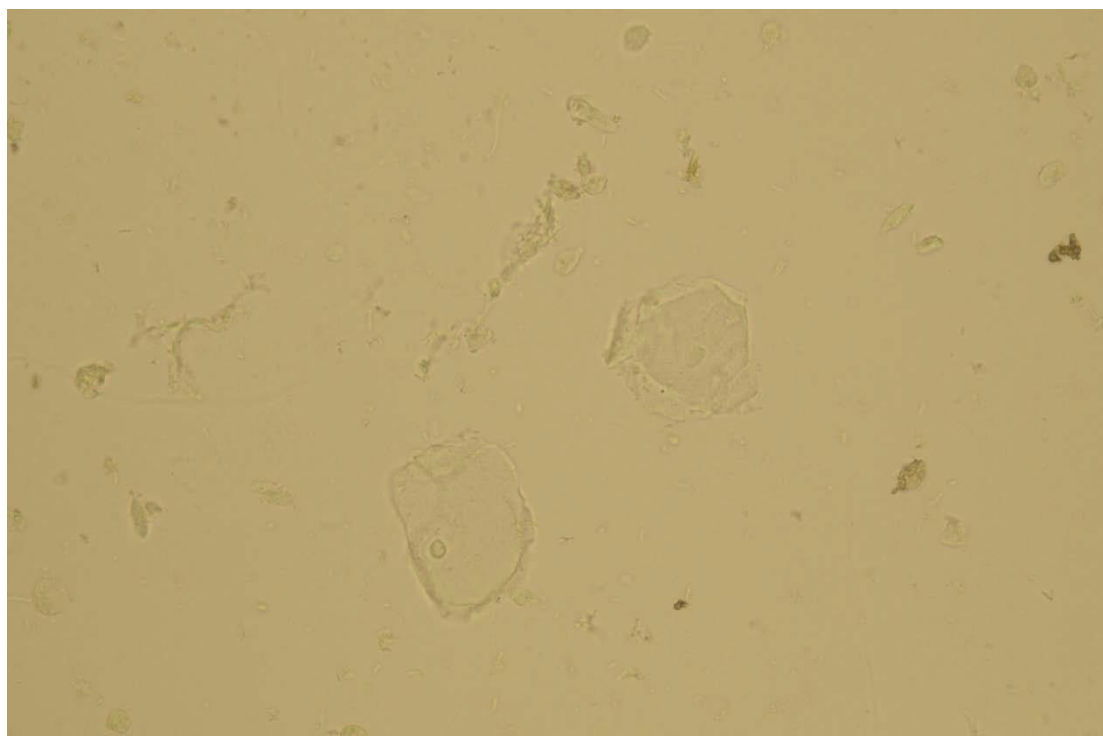
Эпителиальные клетки в основном попадают в мочу из мочевыделительной системы, т.е. из почечных канальцев, лоханок, мочеточников, мочевого пузыря, уретры и т.д. Плоский эпителий влагалища также может попадать в мочу. Почечные канальцы изнутри покрыты кубическим почечным эпителием. Нижние отделы мочеточников, мочевого пузыря, уретры и влагалища покрыты неороговевающим плоским эпителием. Поражения этих органов могут приводить к увеличению количества эпителиальных клеток в моче.

1. Клетки плоского эпителия слущиваются с поверхности нижнего отдела уретры и вульвы, и это самые крупные эпителиальные клетки в моче. Они плоские, напоминают рыбью чешую, разнообразной формы, с рваными краями, большого размера, около 30-50 мкм в диаметре. Ядра маленькие, круглые или яйцевидные. Иногда наблюдаются два или более маленьких ядра. Полностью кератинизированные клетки имеют ядра меньшего размера, которые могут быть даже невидимыми. Небольшое количество клеток плоского эпителия может появляться в моче у здоровых людей - реже у мужчин, чаще у взрослых женщин (примерно в 5 раз больше, чем у мужчин). Большое количество клеток плоского эпителия, сопровождаемое увеличением количества лейкоцитов, может быть связано с воспалением мочевыводящих путей. Клетки плоского эпителия влагалища в пробах женщин обычно не имеют клинического значения. При вагинальном гарднереллезе клетки плоского эпителия иногда полностью покрываются кокками, образуя так называемые «ключевые клетки».

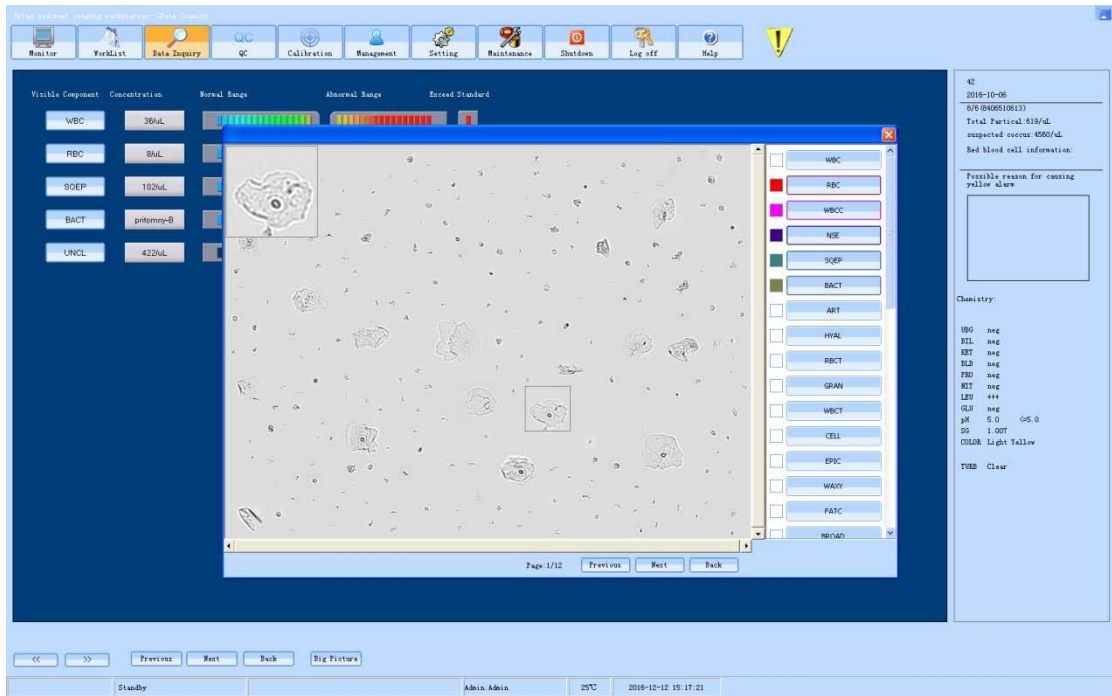
## Клетки плоского эпителия



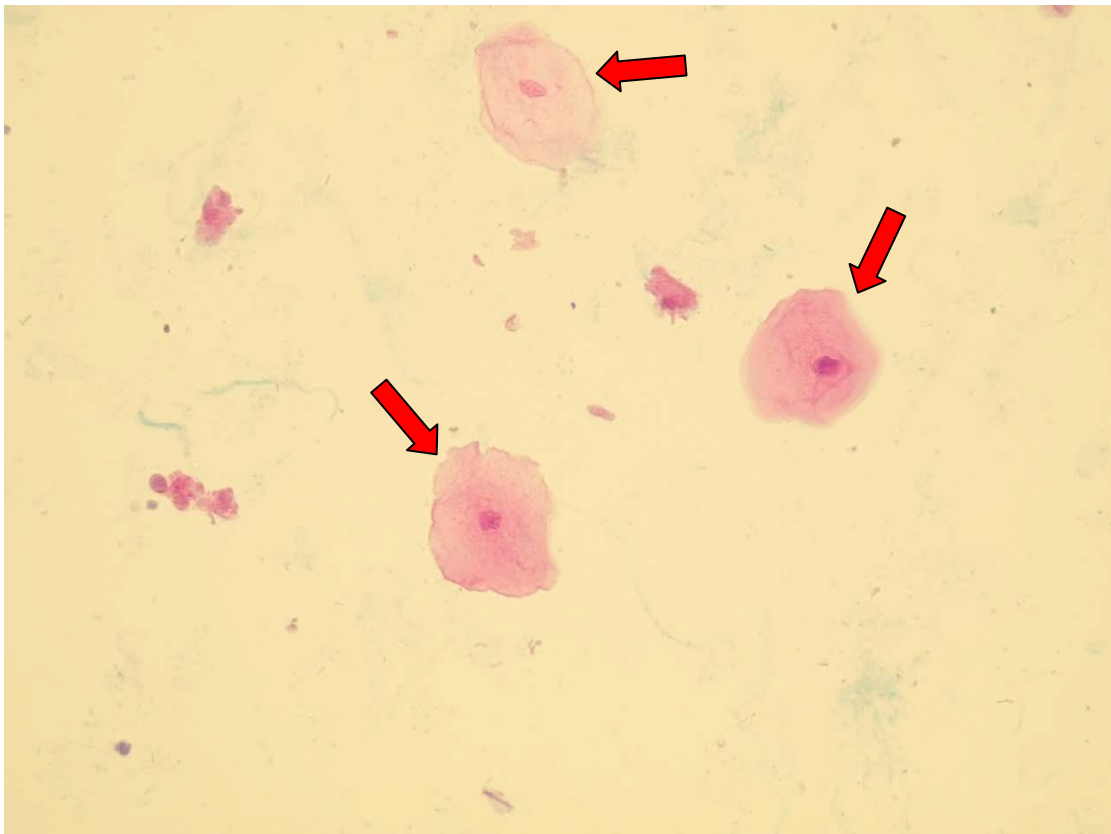
Клетки плоского эпителия на кадрированных микрофото FUS-2000



Клетки плоского эпителия при микроскопии нативного осадка



**Клетки плоского эпителия на изображении общего поля FUS-2000**

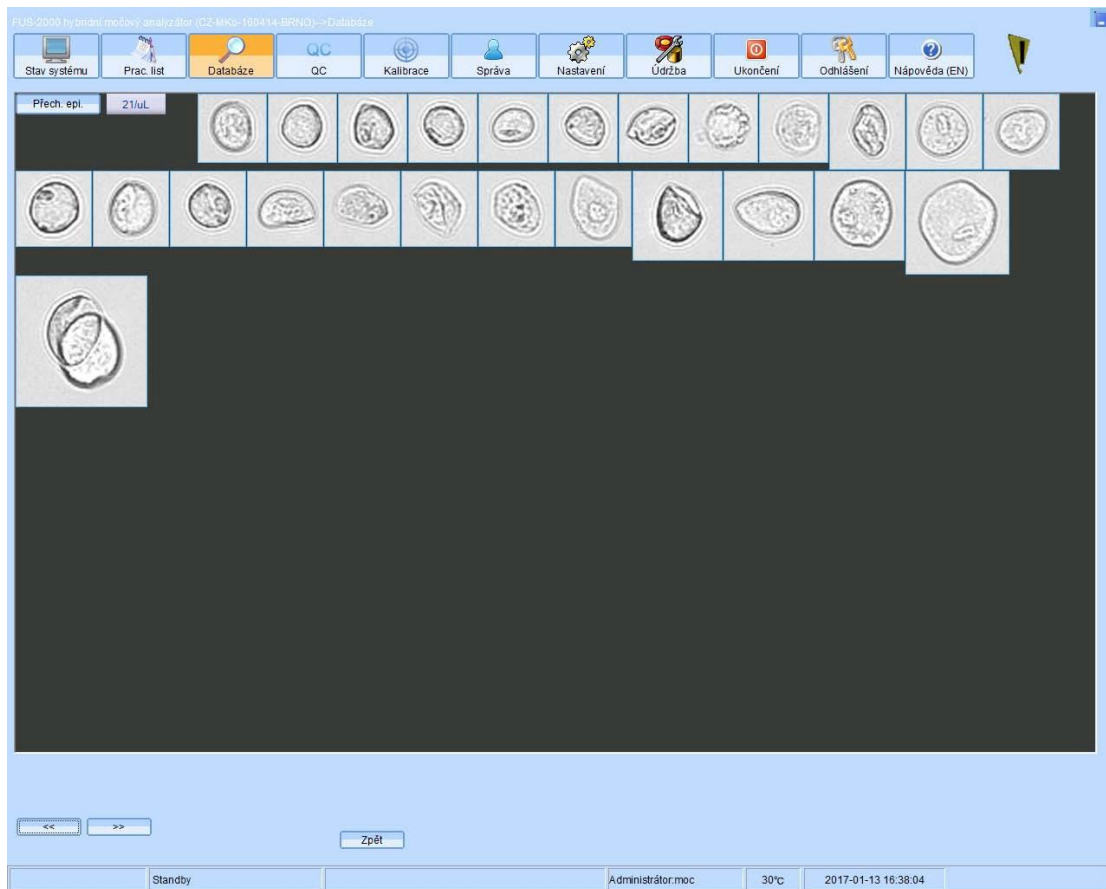


**Клетки плоского эпителия при микроскопии окрашенного осадка**

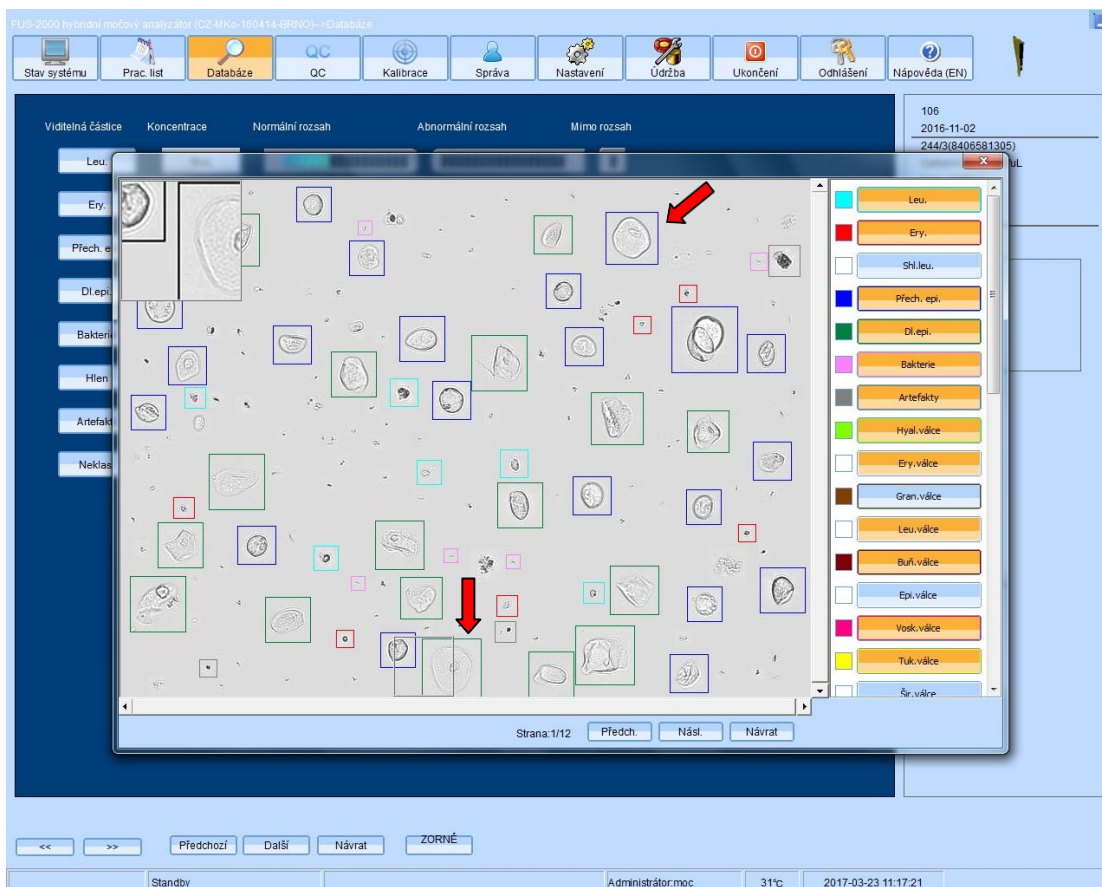
2. Клетки переходного эпителия происходят из почечных лоханок, мочеточников и мочевого пузыря. Ограниченное количество клеток переходного эпителия не имеет очевидного клинического значения. Эти клетки могут иметь два ядра. Причиной появления большого количества многоядерных клеток может являться уротелиальная карцинома.
- a) Клетки поверхностного переходного эпителия в основном представляют собой крупные круглые эпителиальные клетки. Если они слущиваются с застойных тканей, тела клеток будут примерно в 4-5 раз больше лейкоцитов, а форма будет разнообразной округлой. Ядро относительно небольшое и часто находится в середине клетки. Если же они слущиваются с плотных тканей обезвоженных органов, клетки будут примерно в 2-3 раза меньше лейкоцитов, круглые, с большим ядром в середине. У пациентов с циститом могут обнаруживаться отслоившиеся клетки и повышение количества лейкоцитов.
  - b) Клетки промежуточного переходного эпителия имеют различные размеры от 20 до 40 мкм в длину и форму рыбы, груши, головастика. Они также известны как хвостатый эпителий. Ядро крупное, эксцентричное, круглое или овальное. Такие клетки обычно происходят из почечных лоханок, поэтому они называются клетками эпителия почечных лоханок; иногда они происходят из мочеточников и шейки мочевого пузыря, и если эти органы воспалены, клетки массово отслаиваются. Увеличение количества клеток промежуточного переходного эпителия часто предполагает пиелонефрит.
  - c) Клетки базального переходного эпителия также известны как клетки малого круглого эпителия, это базальные или глубокие слои переходного эпителия. Они округлые и маленькие, немного больше клеток эпителия почечных канальцев и в 2-3 раза больше лейкоцитов. Ядро большое, но немного меньше, чем у почечного эпителия, а цитоплазмы немного больше. Поскольку они происходят из мочеточников, мочевого пузыря и уретры, их массовое отслаивание предполагает воспаление или некроз этих органов – на пути от почечных лоханок до уретры. Слишком большое количество клеток базального переходного эпителия указывает на то, что воспаление довольно серьезное.
  - d) Клетки с двумя ядрами также относятся к категории клеток переходного эпителия. Большое количество двуядерных или асимметричных клеток может обнаруживаться в моче у пациентов с переходноклеточными (уротелиальными) карциномами.



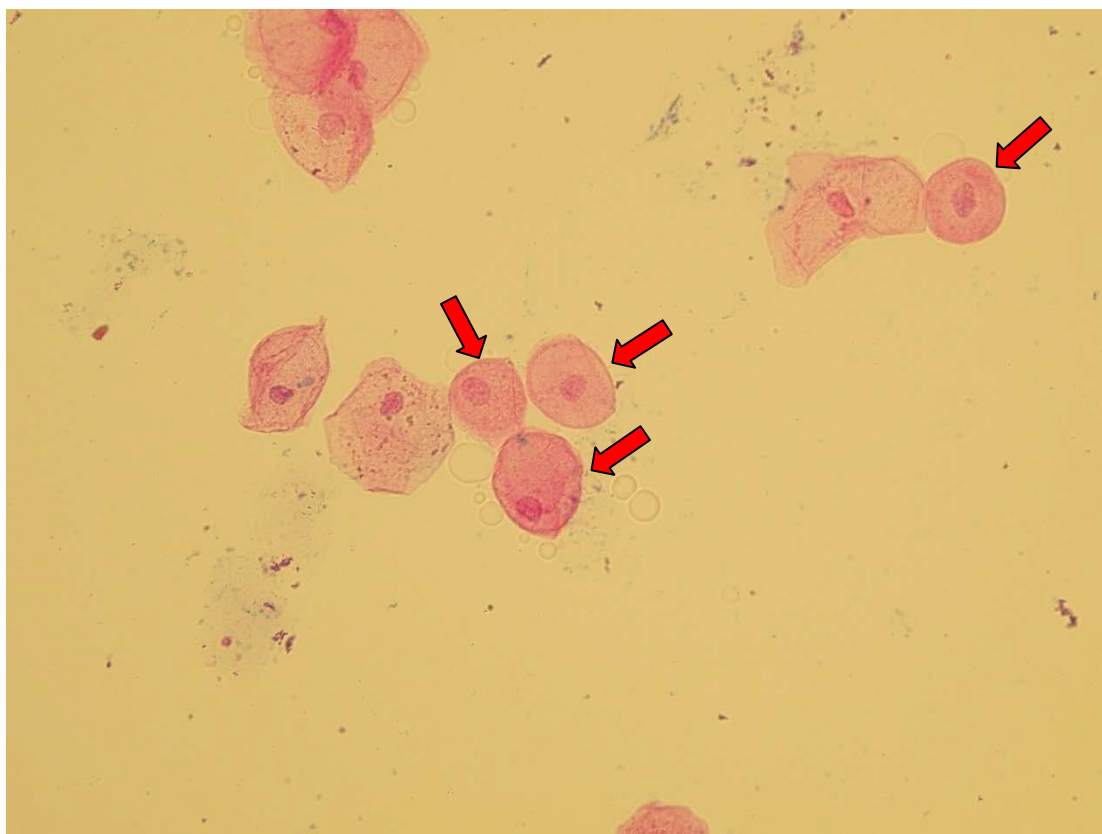
## Клетки большого круглого эпителия (поверхностный переходный эпителий)



Клетки большого круглого эпителия на кадрированных микрофото FUS-2000

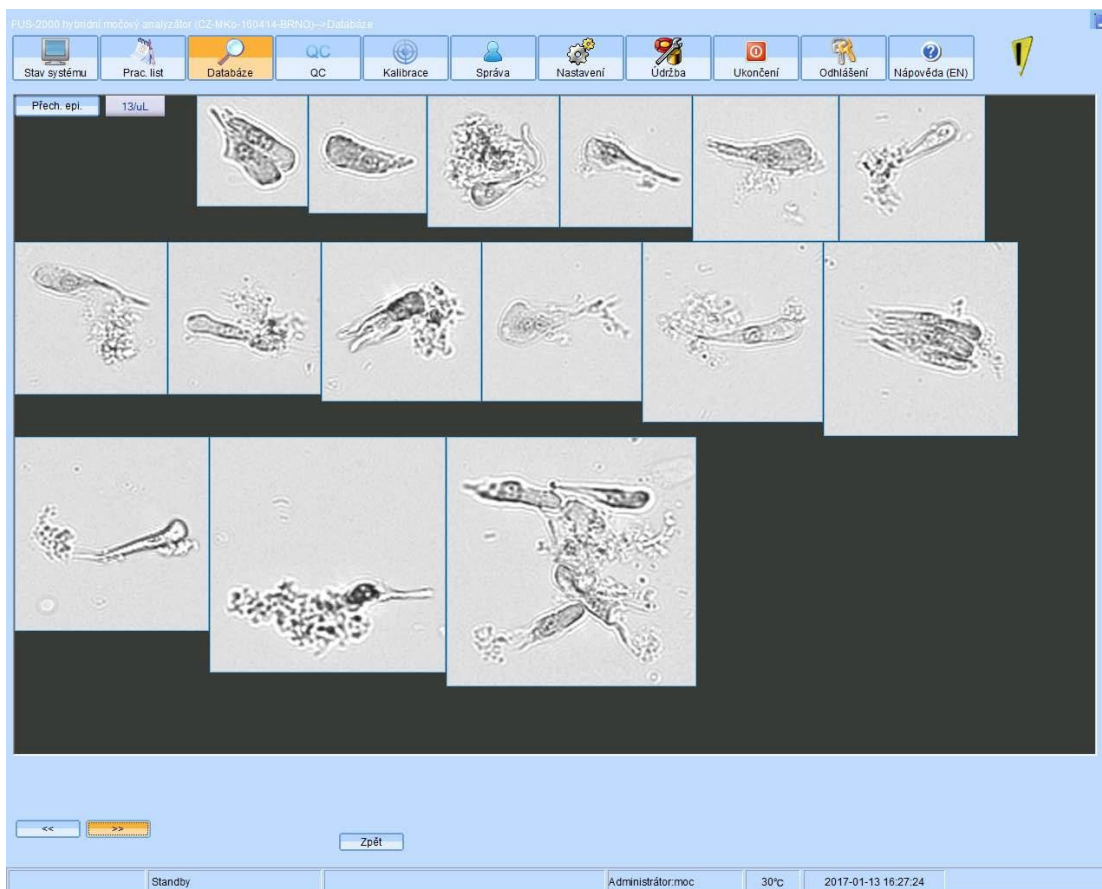


**Клетки большого круглого эпителия на изображении общего поля FUS-2000**




**Клетки большого круглого эпителия при микроскопии окрашенного осадка**

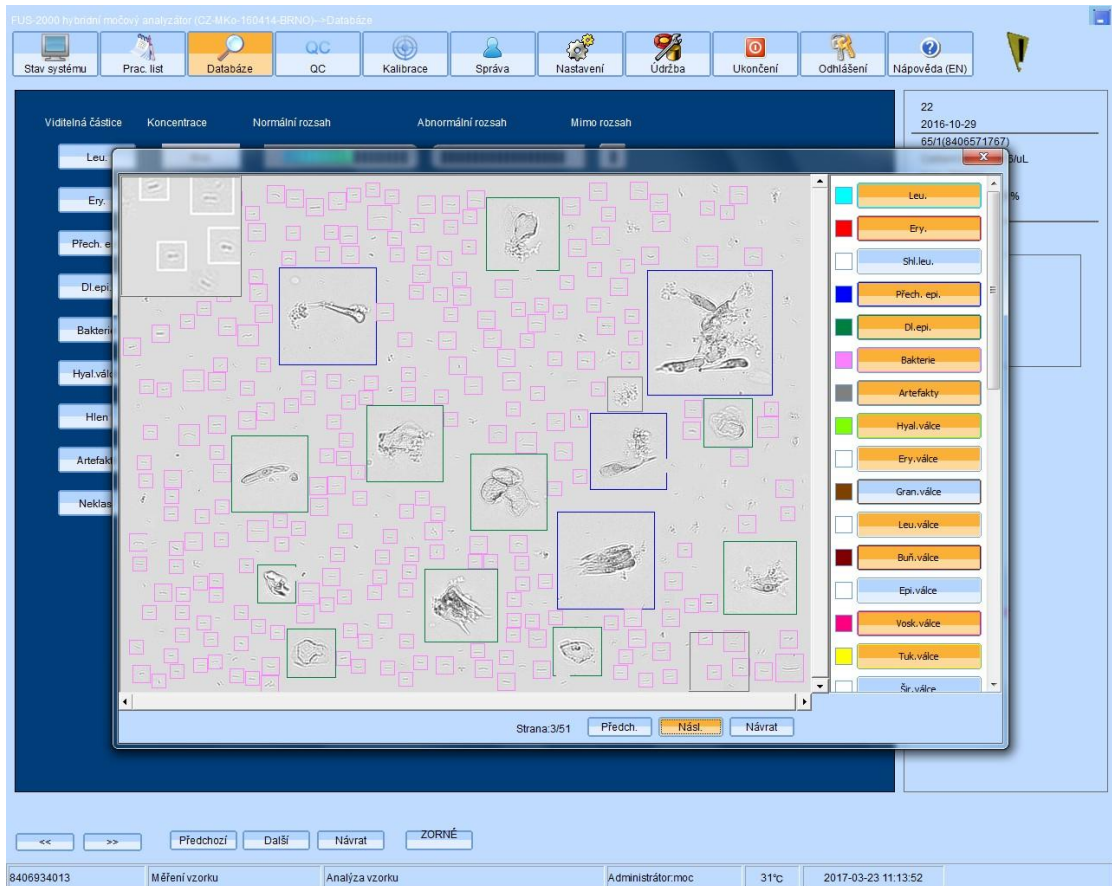
## Клетки переходного хвостатого эпителия (клетки промежуточного переходного эпителия)



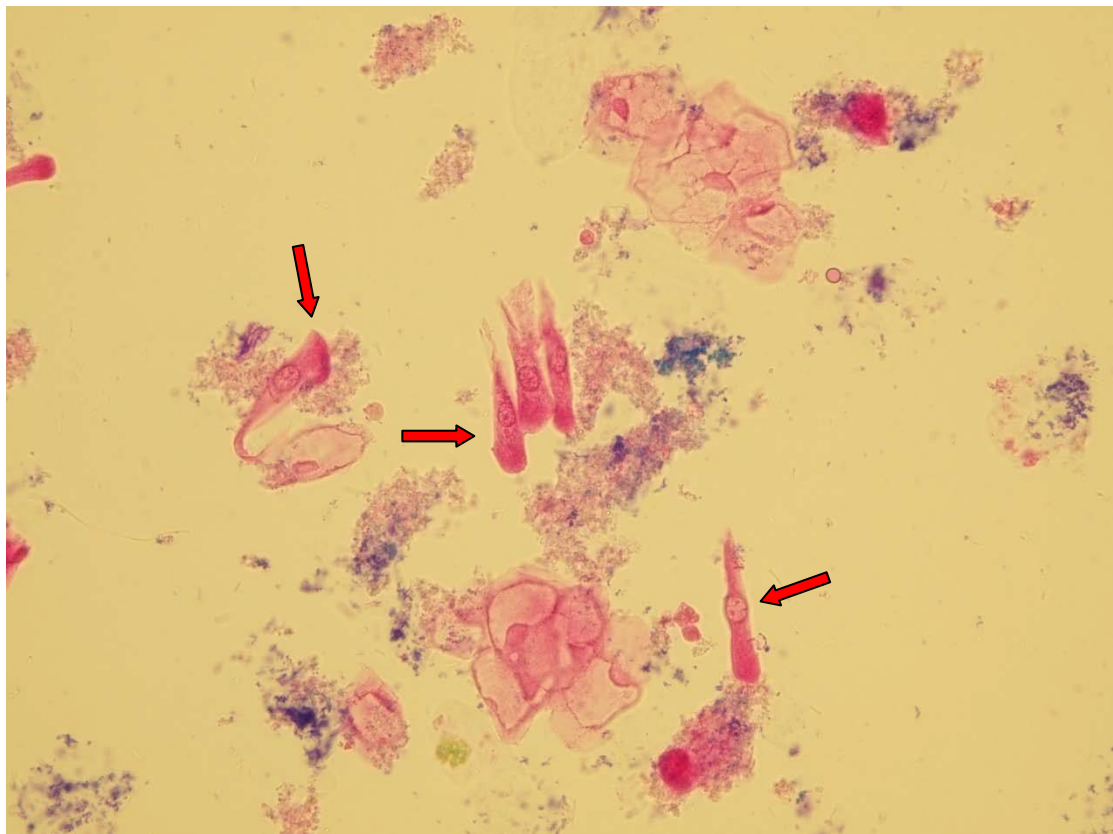
Клетки переходного хвостатого эпителия на кадрированных микрофото FUS-2000



Клетки переходного хвостатого эпителия при микроскопии нативного осадка

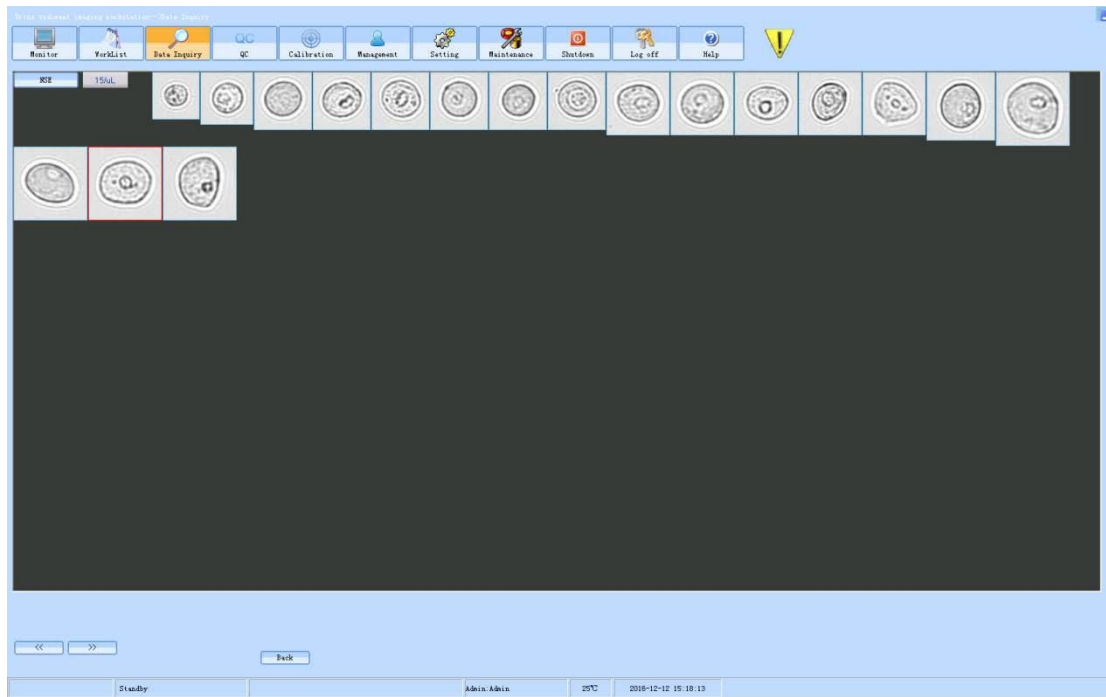


**Клетки переходного хвостатого эпителия на изображении общего поля FUS-2000**




**Клетки переходного хвостатого эпителия при микроскопии окрашенного осадка**

**Клетки малого круглого эпителия (клетки базального переходного эпителия)**

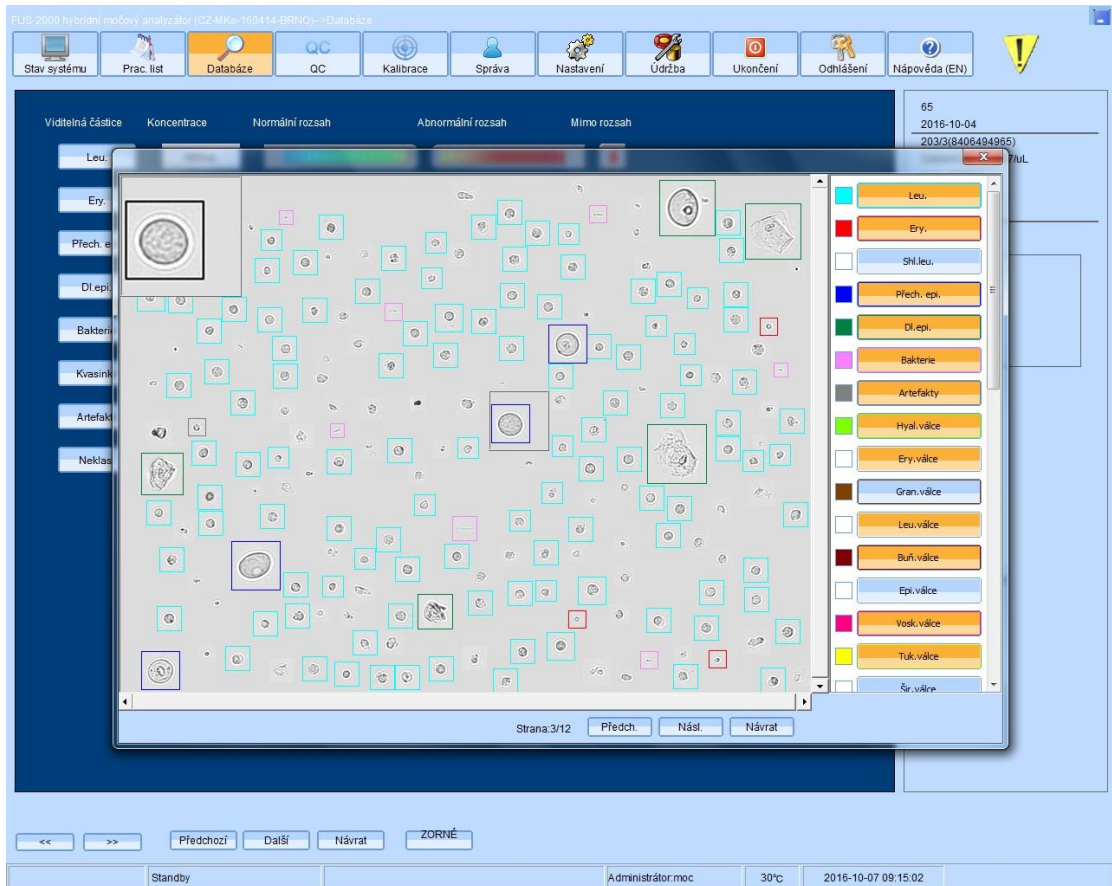


**Клетки малого круглого эпителия на кадрированных микрофото FUS-2000**

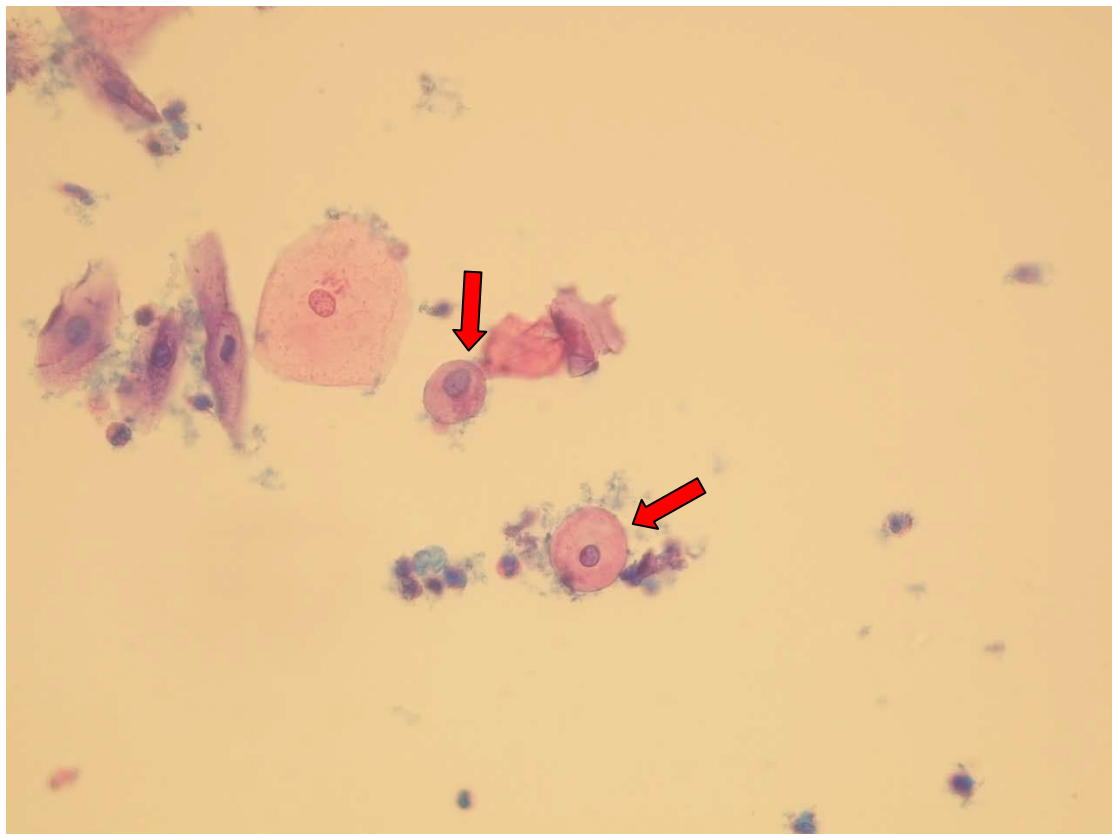


**Клетки малого круглого эпителия при микроскопии нативного осадка**





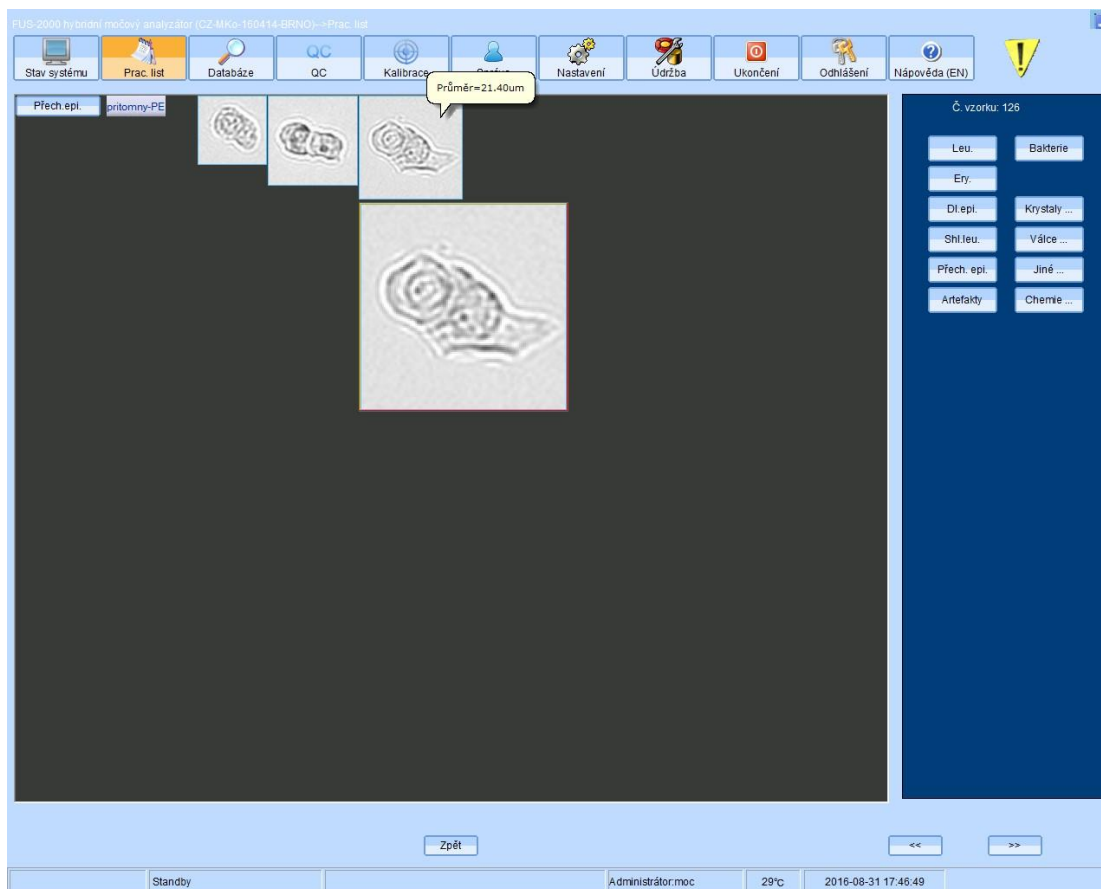
**Клетки малого круглого эпителия на изображении общего поля FUS-2000**



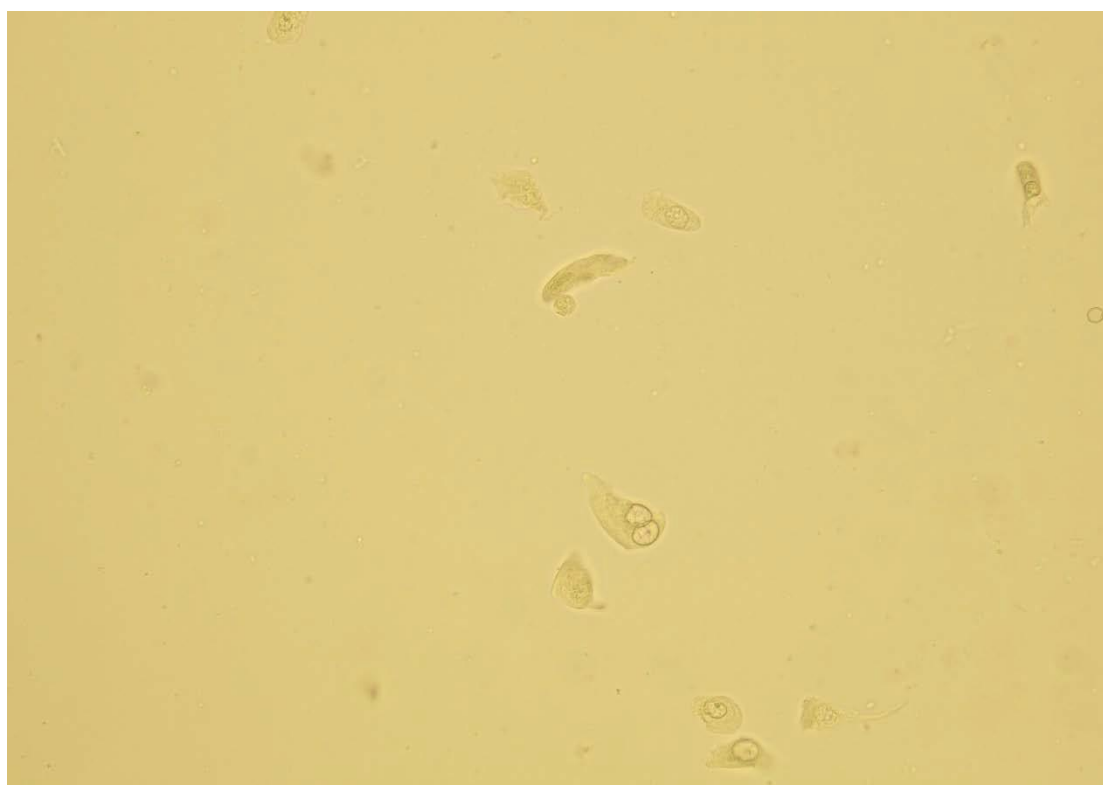
**Клетки малого круглого эпителия при микроскопии окрашенного осадка**



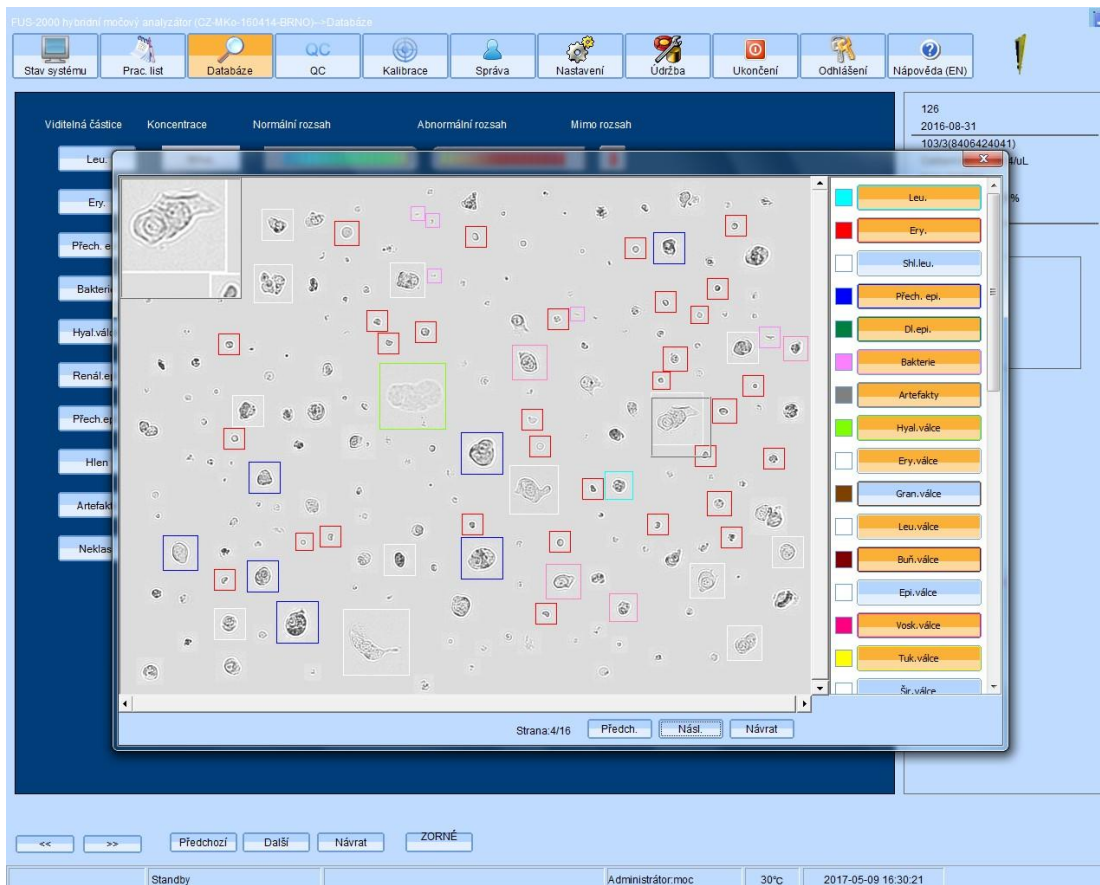
## Двухъдерные клетки переходного эпителия



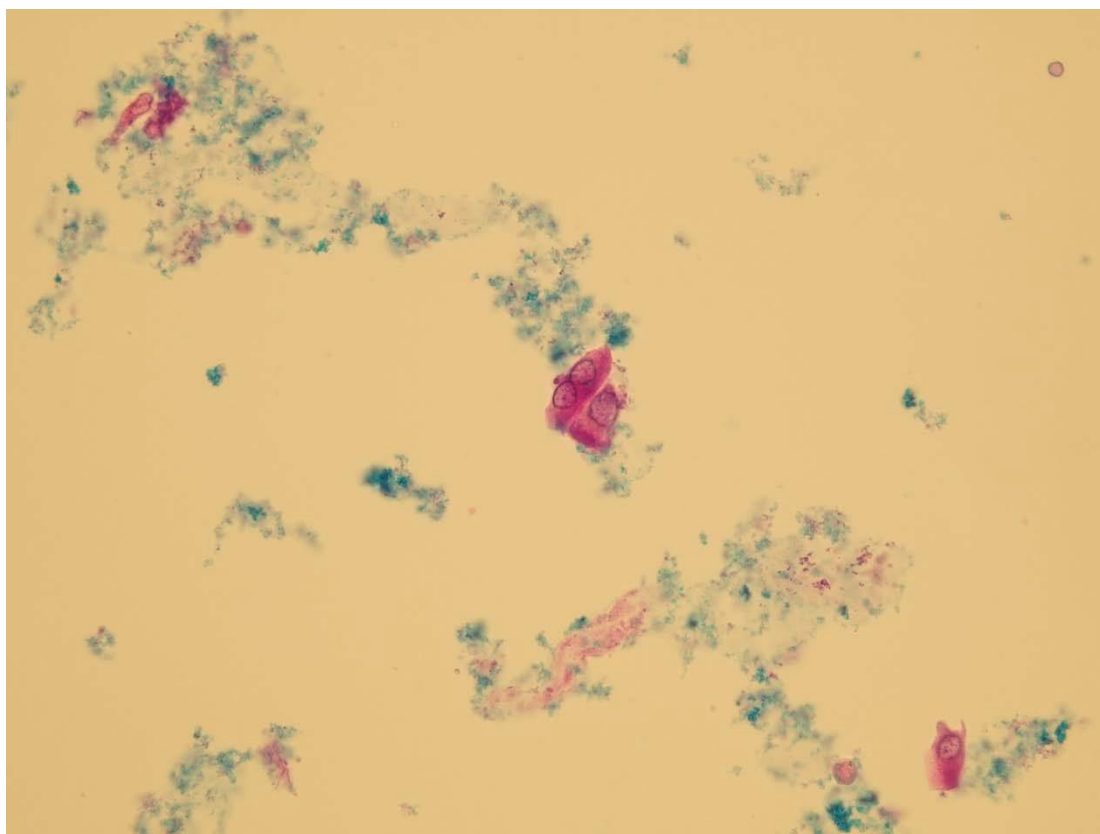
Двухъдерные клетки переходного эпителия на кадрированных микрофото FUS-2000



Двухъдерные клетки переходного эпителия при микроскопии нативного осадка



**Двухъядерные клетки переходного эпителия на изображении общего поля FUS-2000**

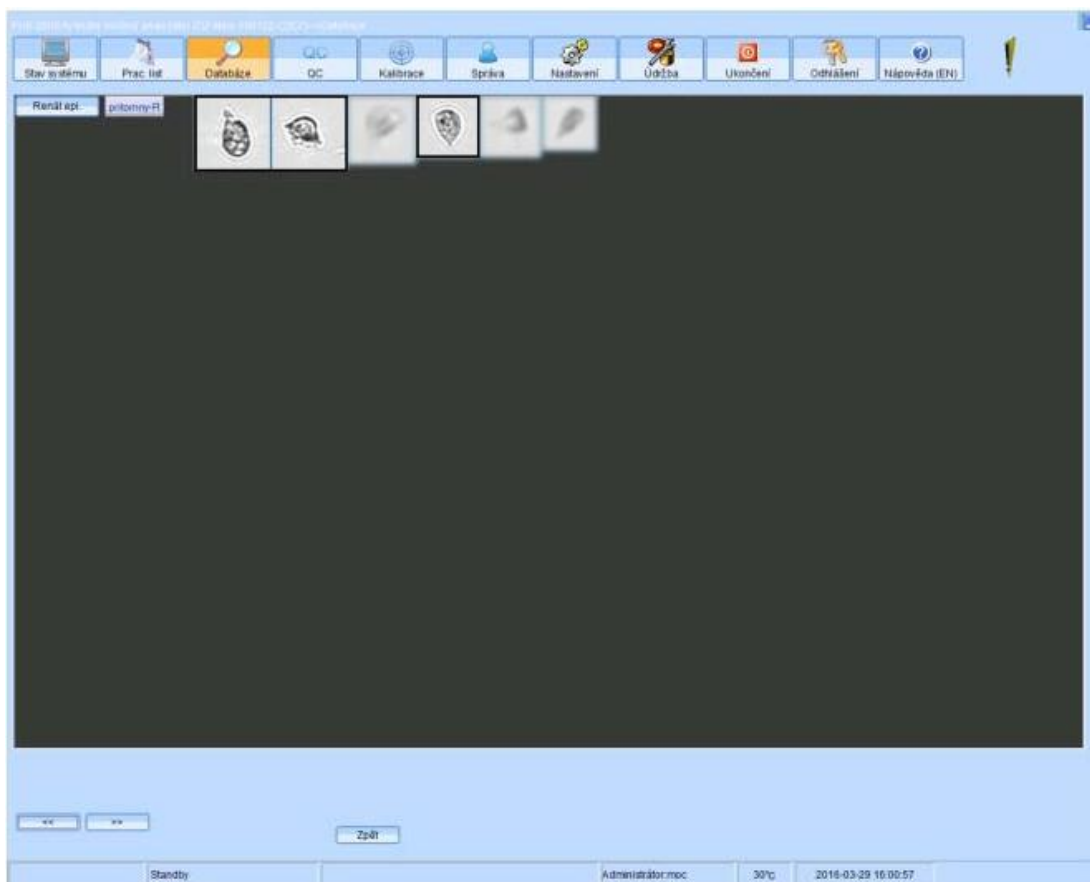


**Двухъядерные клетки переходного эпителия при микроскопии окрашенного осадка**

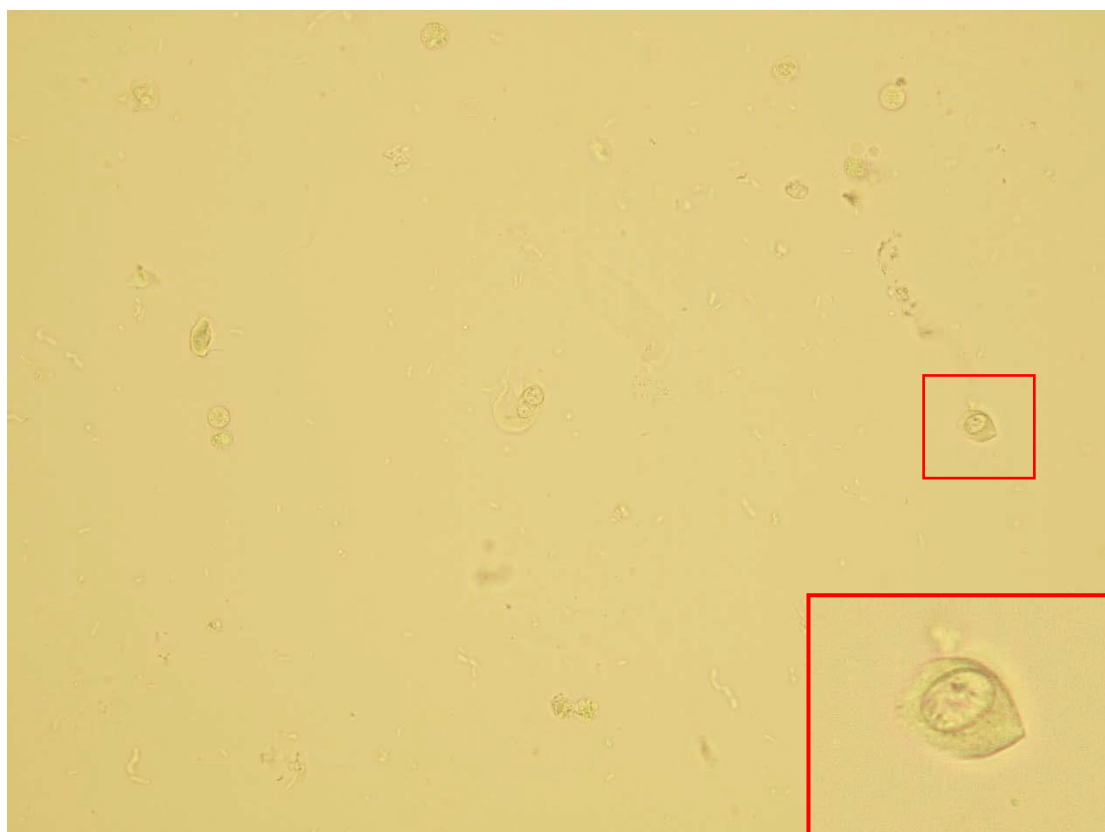
### 3. Клетки почечного эпителия (канальцевого)

- а) Клетки почечного эпителия происходят из дистального и проксимального канальцевого кубического эпителия, они имеют различную форму и легко деформируются в моче. Как правило, они многогранные, неодинаковые по форме или могут быть маленькими и округлыми. Морфологически они похожи на лейкоциты с диаметром 15-20 мкм, примерно в 1,5-2 раза больше нейтрофилов. Ядро одно, оно крупное, четкой и округлой формы, в основном эксцентричное. Ядерная мембрана в основном толстая и хорошо видна. В цитоплазме есть нерегулярные гранулы, иногда слишком большое количество гранул может закрывать ядро. Почечный канальцевый эпителий также известен как почечный эпителий.
- i. Про форме и размеру почечный эпителий схож с мелкими круглыми клетками слоистого базального переходного эпителия. Если они не отличаются друг от друга, то их называют одинаково, клетками мелкого круглого эпителия.
  - ii. **Фрагменты почечного эпителия** представляют собой группы клеток прямых почечных канальцев. Их присутствие в моче считается клинически важным и указывает на тяжелое повреждение почечных канальцев.
- б) **Овальные жировые тельца:** при некоторых видах хронической нефропатии клетки почечного канальцевого эпителия склонны к жировой дегенерации. В цитоплазме появляется много частиц жира или жировых капель, в разных количествах и неравномерно распределенных.


## Клетки эпителия почечных канальцев



Клетки эпителия почечных канальцев на кадрированных микрофото FUS-2000

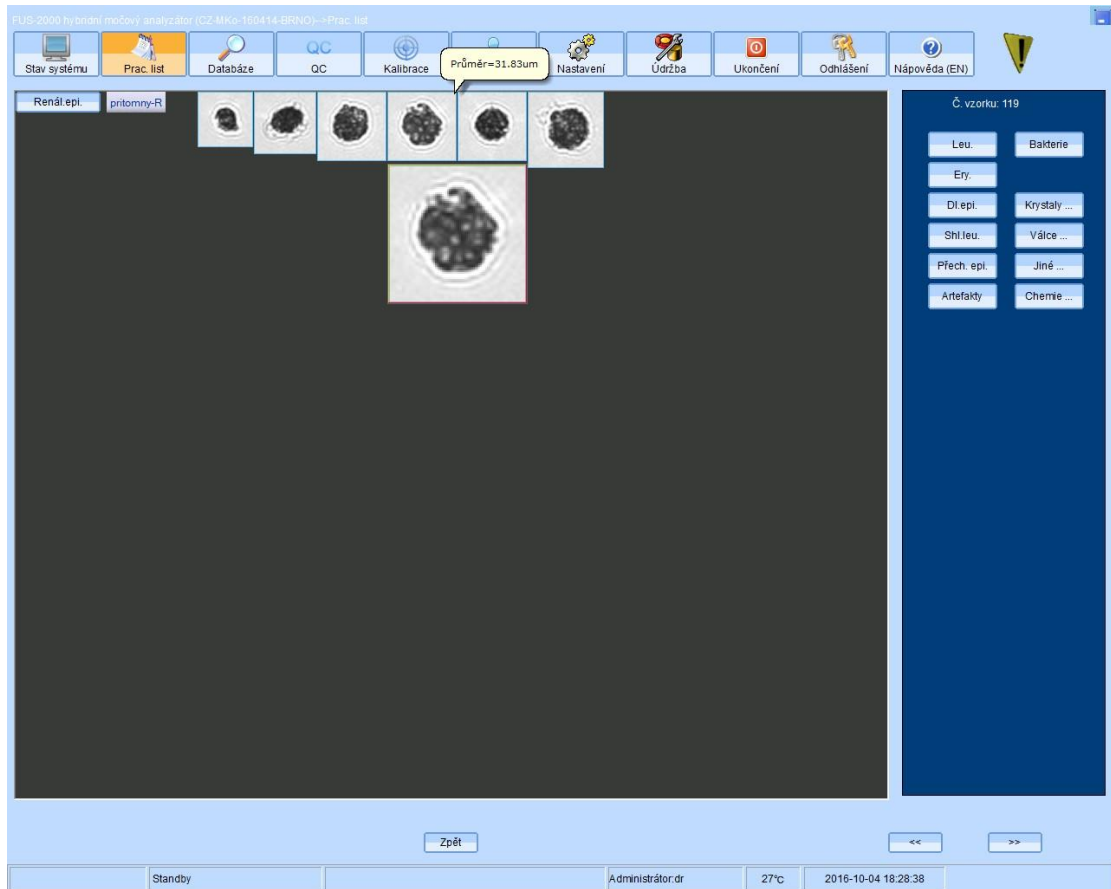


Клетки эпителия почечных канальцев при микроскопии нативного осадка

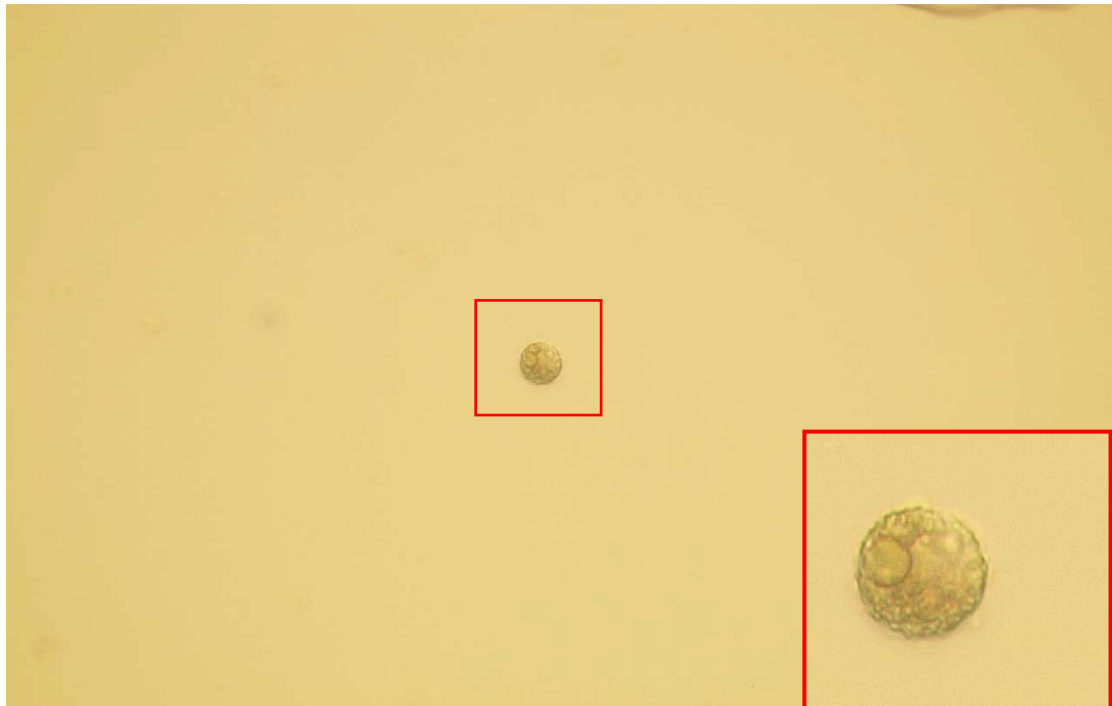

Клетки эпителия почечных канальцев при микроскопии окрашенного осадка

## Овальные жировые тельца

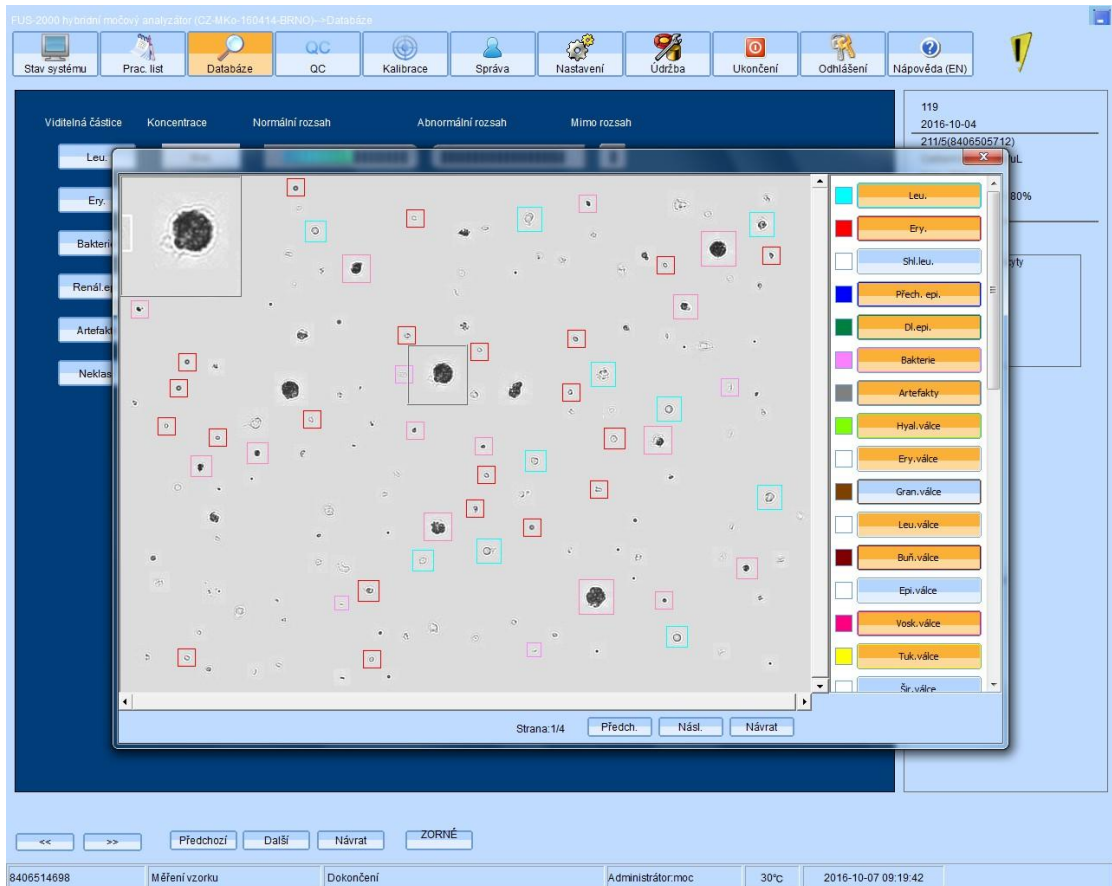


Овальные жировые тельца на кадрированных микрофото FUS-2000

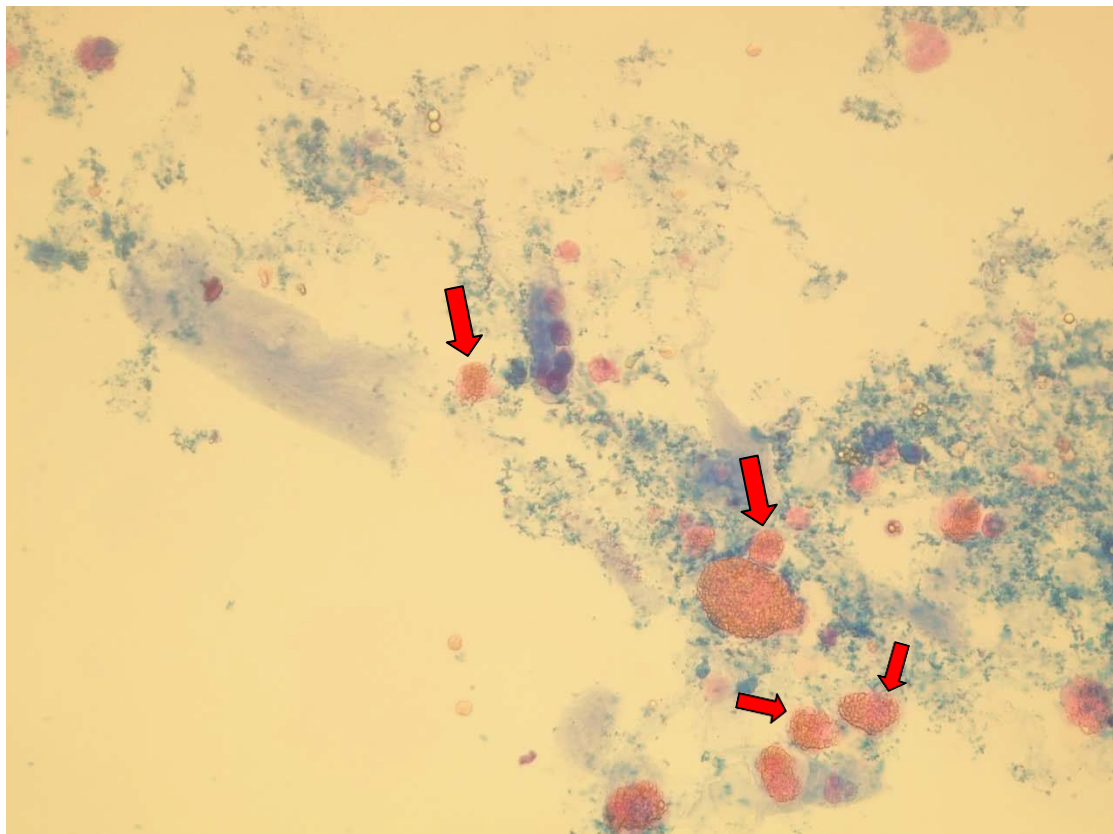


Овальные жировые тельца при микроскопии нативного осадка





**Овальные жировые тельца на изображении общего поля FUS-2000**



**Овальные жировые тельца при микроскопии окрашенного осадка**

#### 4. Другие эпителиальные клетки

- а) Клетки столбчатого эпителия в основном цилиндрические, длиной 15-30 мкм, с широким основанием и узким концом. Ядра расположены эксцентрично в нижней части клеток. Источники - простата, средняя часть уретры, уретральные железы, семенные пузырьки, шейка матки и матка. Как правило, они почти не встречаются в моче. Если при естественном мочеиспускании в моче появляется много клеток столбчатого эпителия, это указывает на хронический уретрит или цистит, хронический панкреатит. Количество клеток столбчатого эпителия также значительно увеличивается при медицинской интубации или другом механическом воздействии и операциях, при этом могут отпадать даже целые куски ткани.
- б) Гигантские многоядерные клетки: обычно считается, что источником являются клетки переходного эпителия мочевыводящего тракта. Это в основном многоугольные клетки с 10-кратной разницей в размерах - 20-200 мкм. Они содержат от нескольких до десятка овальных ядер. Такие клетки в моче встречаются у пациентов с вирусной инфекцией – корью, ветряной оспой, эпидемическим паротитом и эпидемической геморрагической лихорадкой; а также могут обнаруживаться у пациентов с воспалением мочевыводящих путей и у послеоперационных пациентов, получающих лучевую терапию.

## Цилиндры

А. Условия формирования цилиндров: цилиндры представляют собой цилиндрические агрегаты белков, клеток и продуктов их распада, образующиеся в почечных канальцах, прямых почечных канальцах.

Условия формирования цилиндров:

- 1) Наличие альбумина и белка Тамм-Хорсфалла (белка Т-Н) в первичной моче: это основной материал и первичный фактор для формирования цилиндров. Белок Тамм-Хорсфалла, скорее всего, участвует в образовании большинства цилиндров.
- 2) Концентрирование мочи и подкисляющая функция почечных канальцев: при концентрировании мочи содержание белков и солей может достигать уровня, который необходим для формирования цилиндров. Подкисление может стимулировать белки к дальнейшей денатурации, сворачиванию и выпадению в осадок.
- 3) Временно «молчащие» нефроны: способствуют образованию и экскреции цилиндров. «Молчащие» нефроны в поврежденной части почки сохраняют мочу. Этого времени достаточно для формирования цилиндров. Когда эти нефроны возвращаются к работе и начинают выделять мочу, сформированные цилиндры выделяются вместе с мочой.

Проба мочи может содержать несколько видов цилиндров. Цилиндры проходят различные стадии развития в зависимости от времени их нахождения в почечных канальцах: клеточный цилиндр → зернистый цилиндр → восковидный цилиндр. Отдельные цилиндры могут иметь смешанную морфологию, например, на одном конце зернистый, а на другом восковидный.

Цилиндры	Состав	Клиническое значение
гиалиновые цилиндры	белок Тамм-Хорсфалла, альбумин, немного хлоридов	Иногда наблюдаются у здоровых людей. Увеличенное количество – при поражении паренхимы почки.
эритроцитарные цилиндры	матричный цилиндр + эритроциты	Кровотечение из почечных клубочков или канальцев.
лейкоцит.цилиндр.	матричный цилиндр + лейкоциты	Инфекционные заболевания почек.
эпителиальн.цилин.	матричный цилиндр + эпителий	Заболевание почечных канальцев.
зернистые цилиндры	матричный цилиндр + продукты распада мертвых клеток	Поражение почечн. паренхимы, сопровождающееся застоем в нефронах.
восковидные цилиндры	образуются из зернистых цилиндров	Тяжелая тубулярная почечн. недостаточность с неблагоприятным прогнозом.
жировые цилиндры	матричный цилиндр + жировые капли	Поражение почечных канальцев, жировая дегенерация канальцевого эпителия почек.
цилиндры почечн. недостаточности	образуются из зернистых и восковидных цилиндров	Тяжелое заболевание почек с неблагоприятным прогнозом.
бактериальные цил.	матричный цилиндр + бактерии	Гнойная инфекция почек.
дрожжевые цилинд.	матричный цилиндр + дрожжи	Грибковая инфекция.
билирубин. цилиндр.	матричн. цил. + кристал. билирубин	Тяжелая желтуха.
смешанные цилиндры	матричный цилиндр + различные клетки и другие включения	Повторные эпизоды нефрита, кровотечения, некроз сосудов, отторжение трансплантированной почки.

1. Гиалиновые цилиндры, также известные как стекловидные цилиндры, состоят в основном из белка Тамм-Хорсфалла, а также альбумина и хлорида натрия. Они бесцветны, прозрачны и растворяются в щелочной моче. Гиалиновые цилиндры имеют разные размеры, цилиндрическую форму, часто параллельны по длине и с закругленными концами (один конец может быть слегка сужающимся, как хвост). Текстура тонкая.

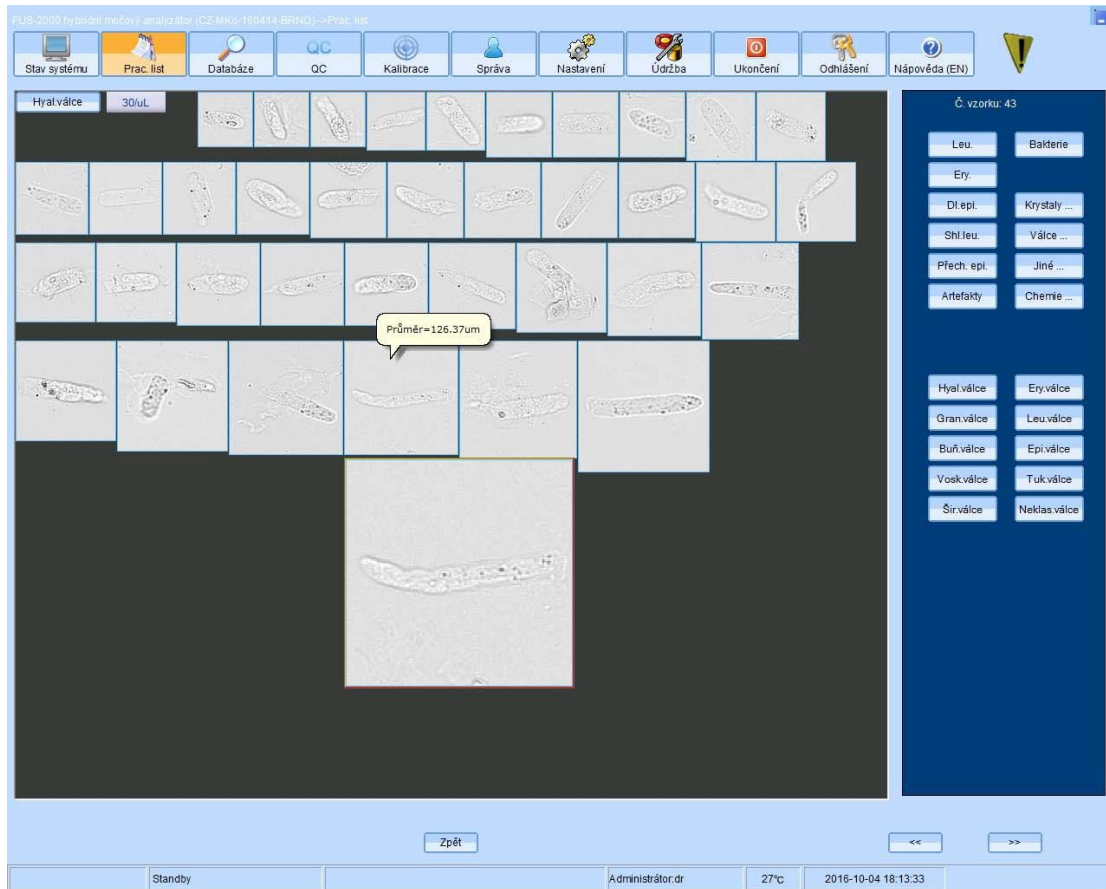
Гиалиновые цилиндры можно разделить на 2 типа в зависимости от наличия клеток и гранул внутри:

а) Простые гиалиновые цилиндры: гранул или клеток нет.


б) Составные гиалиновые цилиндры: содержит несколько гранул или клеток (менее 1/3 объема).

Гиалиновые цилиндры могут встречаться в моче здоровых взрослых (до нескольких штук в поле зрения). Если есть небольшое или временное ухудшение функции почек, например, интенсивная физическая нагрузка, длительная лихорадка, сердечная недостаточность, анестезия или прием диуретиков, то в моче может появляться небольшое количество гиалиновых цилиндров. У пожилых пациентов также может наблюдаться увеличение количества гиалиновых цилиндров в моче. Значительное увеличение количества наблюдается при заболеваниях почечной паренхимы, таких как острый или хронический гломерулонефрит, нефротический синдром, острый пиелонефрит, почечная недостаточность, застойная сердечная недостаточность и злокачественная гипертензия. При остром гломерулонефрите гиалиновые цилиндры появляются в моче вместе с другими патологическими цилиндрами. В моче пациентов с хроническим интерстициальным нефритом гиалиновые цилиндры могут присутствовать длительно и в большом количестве. На поздней стадии нефрита часто могут наблюдаться аномально толстые и широкие гиалиновые цилиндры, известные как цилиндры почечной недостаточности, что является одним из типов широких зернистых цилиндров.

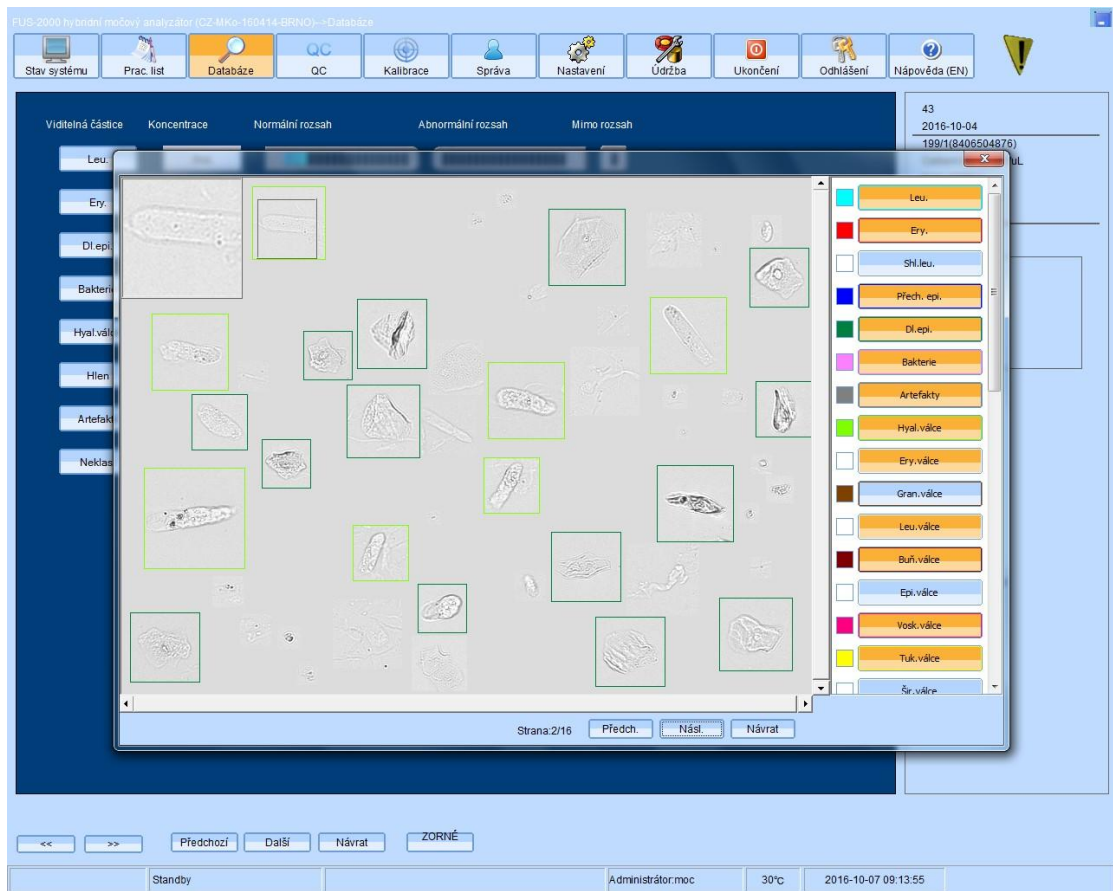
## Гиалиновые цилиндры



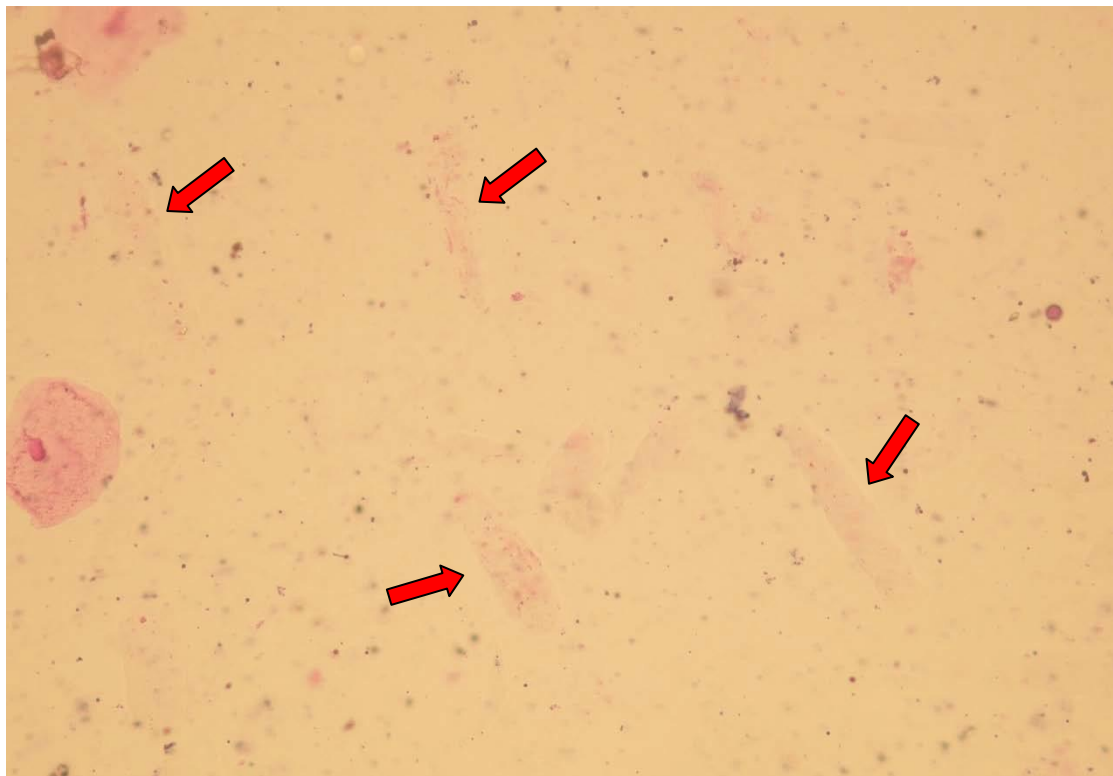
Гиалиновые цилиндры на кадрированных микрофото FUS-2000



Гиалиновые цилиндры при микроскопии нативного осадка



**Гиалиновые цилиндры на изображении общего поля FUS-2000**



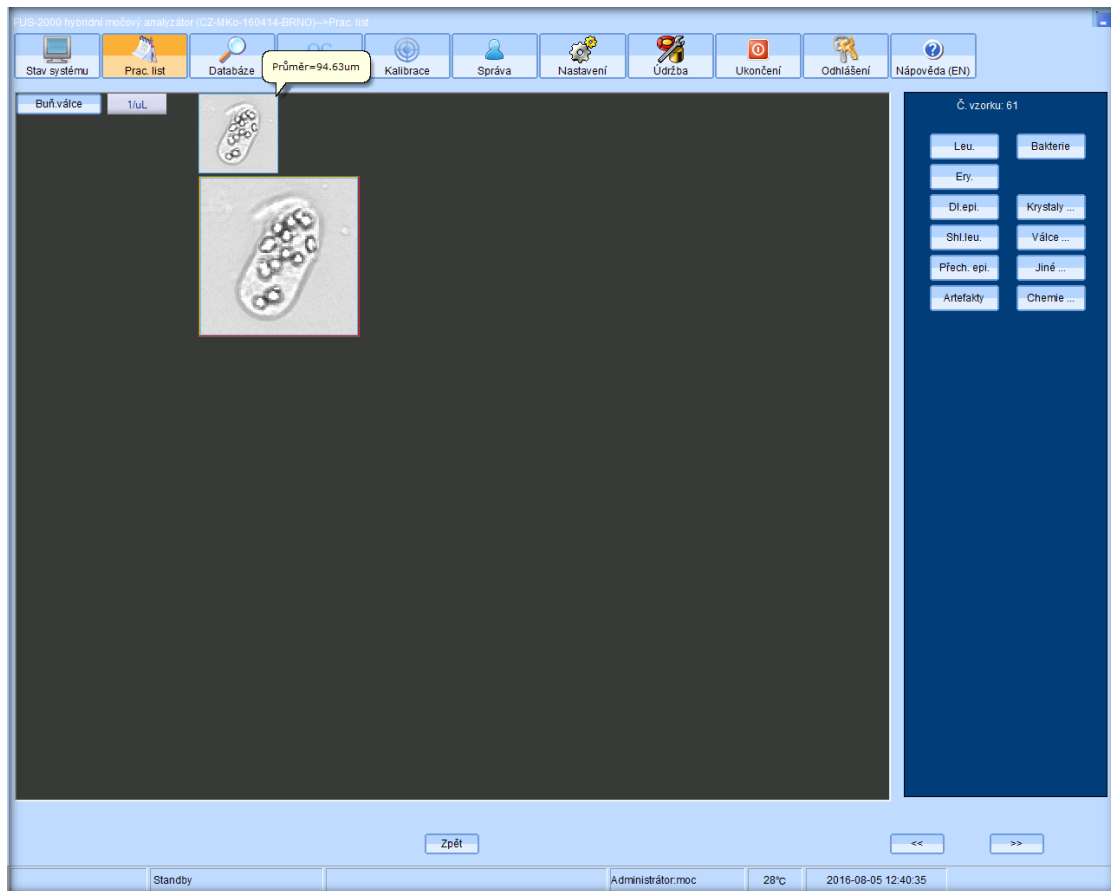
**Гиалиновые цилиндры при микроскопии окрашенного осадка**



2. Клеточные цилиндры содержат клетки, занимающие более 1/3 объема цилиндров. В зависимости от типов клеток клеточные цилиндры можно разделить эритроцитарные, лейкоцитарные и эпителиальные. Если содержание клеток менее 1/3 объема, то такие цилиндры можно назвать цилиндрами с клетками, например, цилиндрами с эритроцитами.

а) Матрица эритроцитарных цилиндров содержит эритроциты или их фрагменты. При инфаркте почки эритроцитарные цилиндры дегенерируют, превращаясь в широкие темно-коричневые зернистые цилиндры. Если эритроциты растворяются или разрушаются, эритроцитарные цилиндры становятся красновато-коричневыми пигментными цилиндрами. Эритроцитарные цилиндры появляются при клубочковых или канальцевых кровотечениях и при остром гломерулонефрите, обострении хронического гломерулонефрита, кровоизлиянии в почку, остром тубулярном некрозе, отторжении трансплантированной почки, тромбозе почечной вены, злокачественной гипертензии, а также при волчаночном нефрите, остром остеоартрите и IgA-нефропатии. Пигментные гемоглобиновые цилиндры обнаруживаются в моче пациентов с острым тубулярным некрозом, почечными кровоизлияниями или отторжением трансплантированной почки.

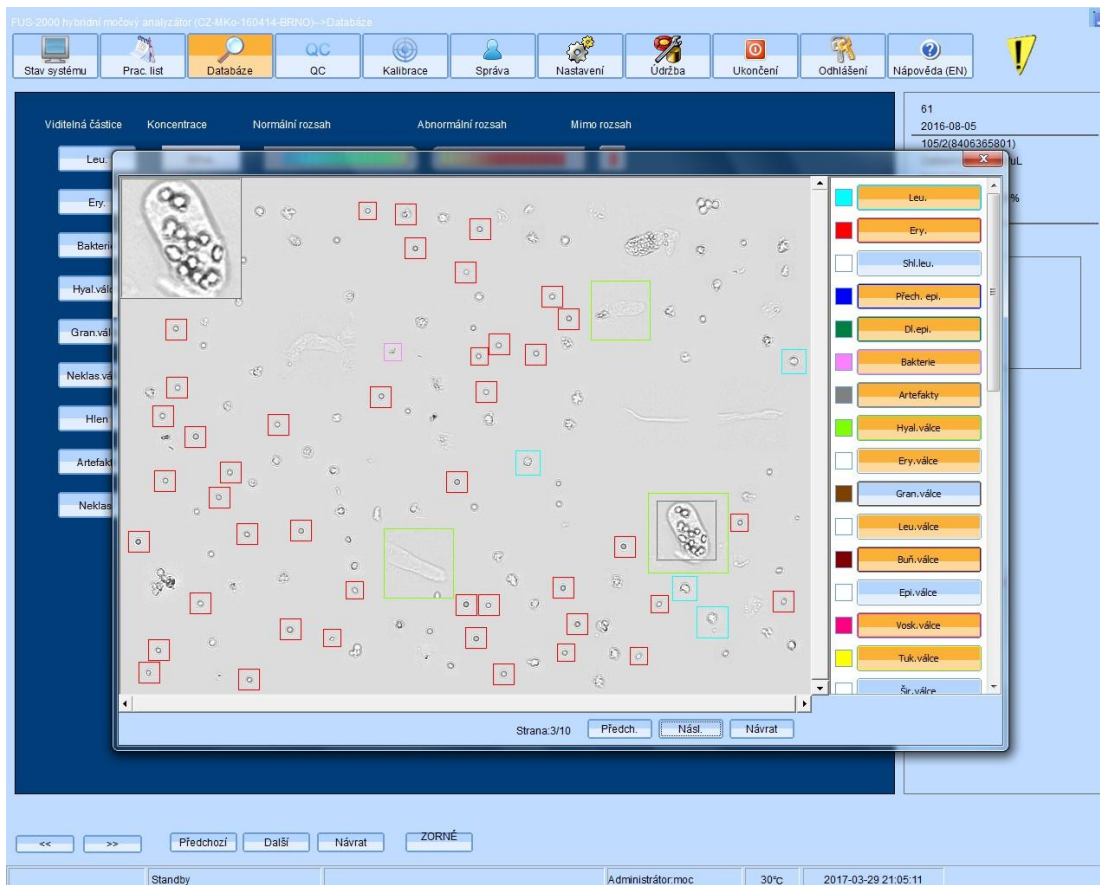
## Эритроцитарные цилиндры



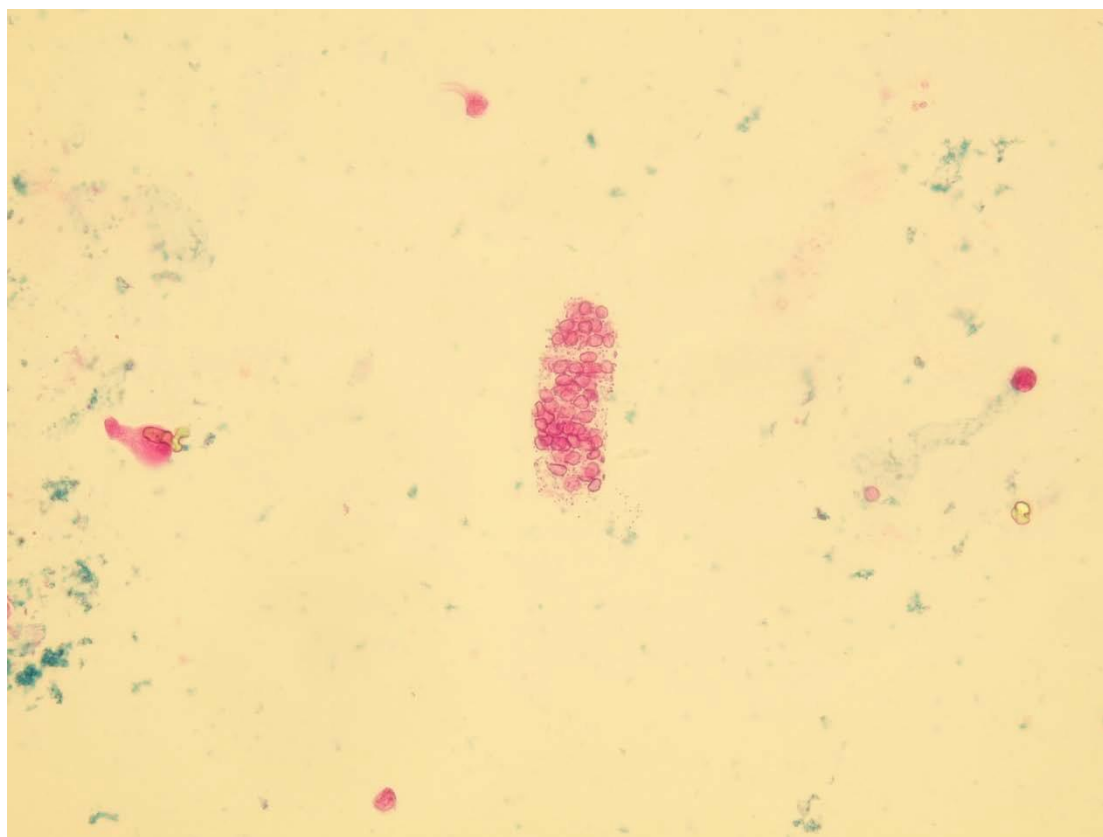
Эритроцитарные цилиндры на кадрированных микрофото FUS-2000



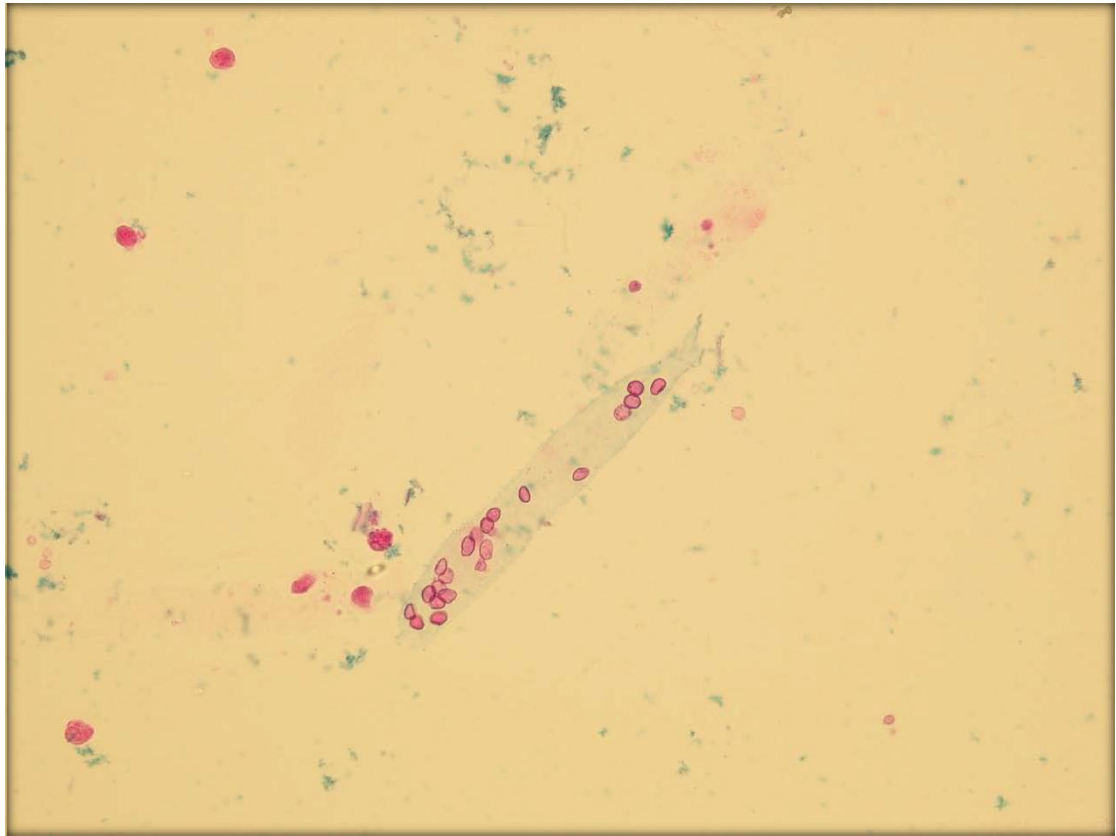
Эритроцитарные цилиндры при микроскопии нативного осадка



**Эритроцитарные цилиндры на изображении общего поля FUS-2000**



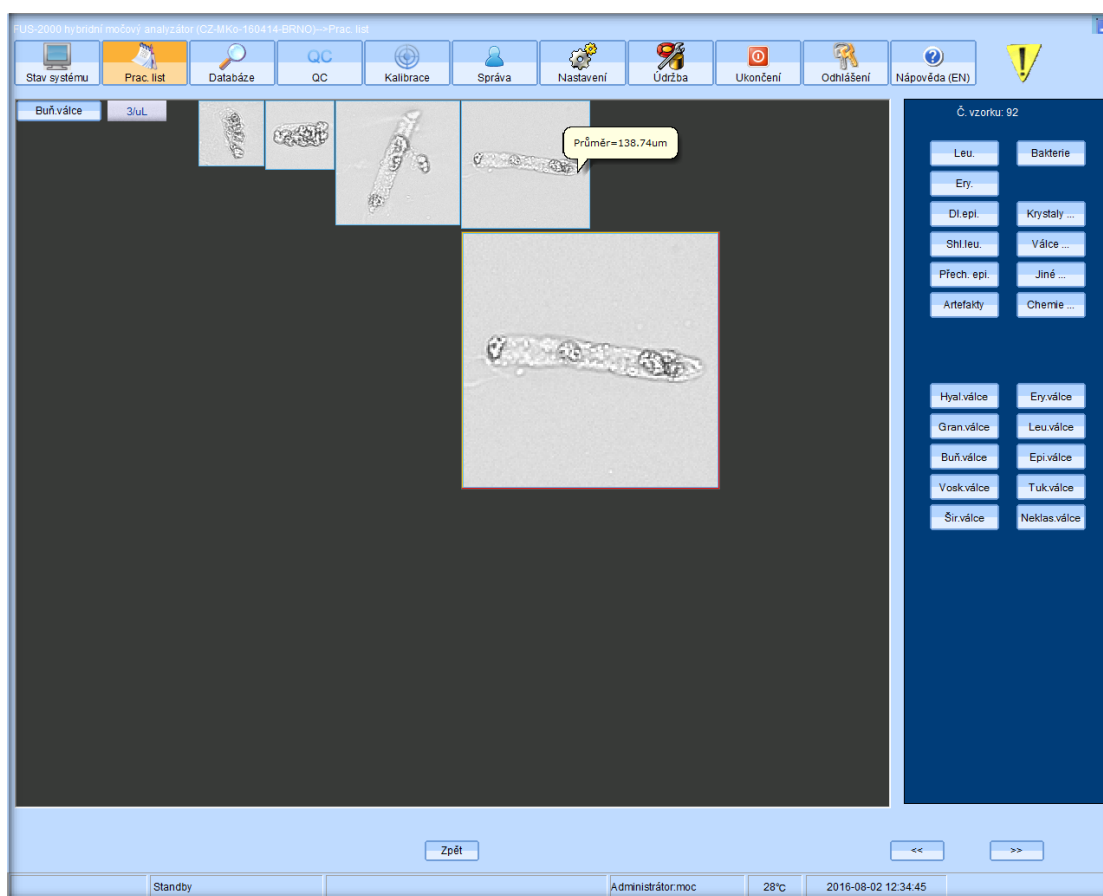
**Эритроцитарные цилиндры при микроскопии окрашенного осадка**



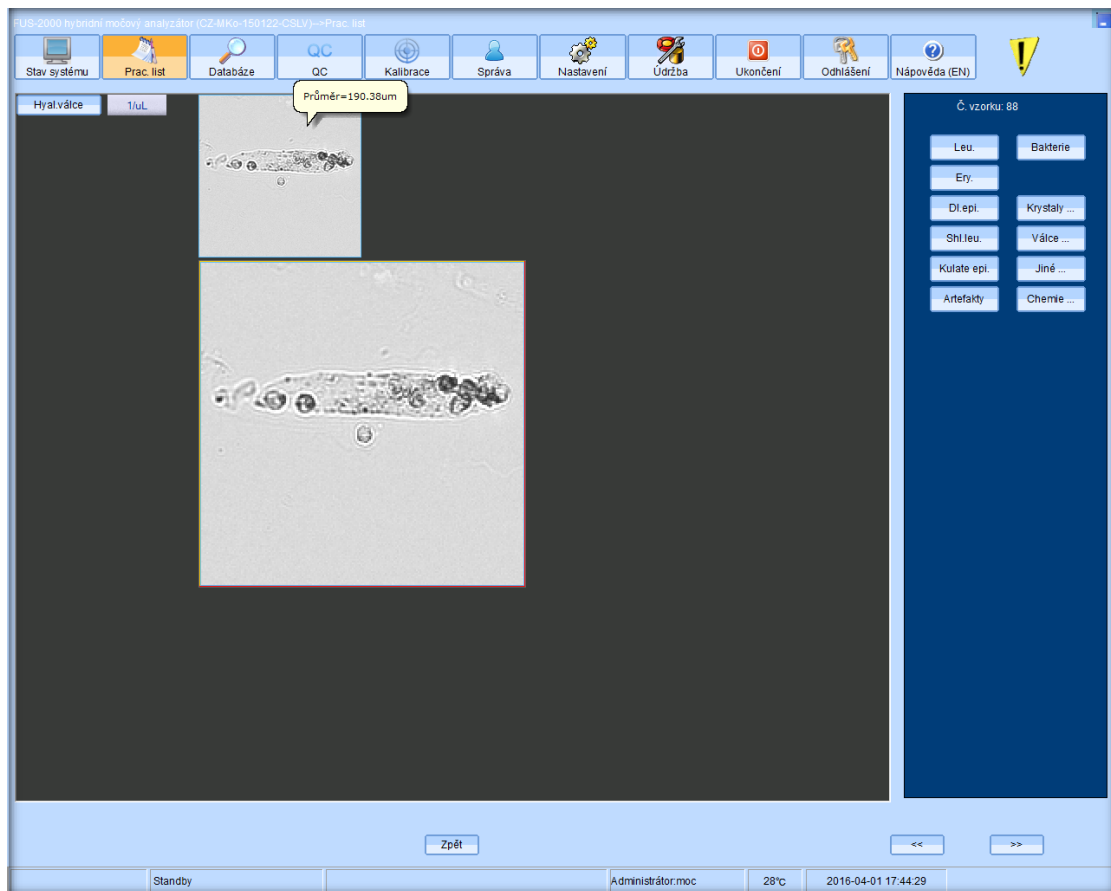
**Гиалиновые цилиндры с эритроцитами при микроскопии окрашенного осадка**

b) Лейкоцитарные цилиндры заполнены лейкоцитами (или гнойными клетками), большинство из которых являются деградировавшими или некротизированными клетками. Сферические лейкоциты часто перекрываются и собираются в скопления, морфологически их непросто отличить от эпителиальных клеток, но после пероксидазного окрашивания они становятся более различимыми. После добавления кислоты сегментированные ядра нейтрофилов становятся более четкими. Наличие лейкоцитарных цилиндров предполагает наличие инфекционных заболеваний почечной паренхимы, таких как острый пиелонефрит, почечный абсцесс, интерстициальный нефрит и острый гломерулонефрит, почечный абсцесс, они также обнаруживаются при нефротическом синдроме и волчаночном нефрите. В основном лейкоцитарные цилиндры содержат нейтрофилы, а при отторжении трансплантированной почки – также лимфоциты.

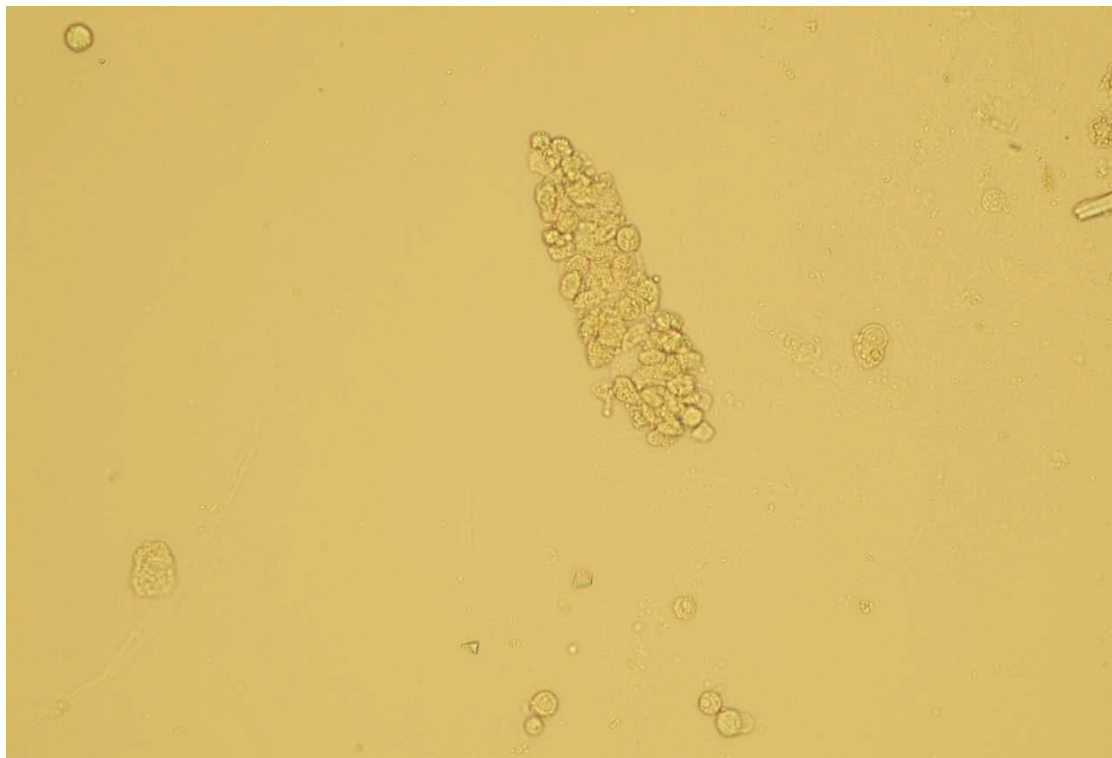
## Лейкоцитарные цилиндры



**Лейкоцитарные цилиндры на кадрированных микрофото FUS-2000**

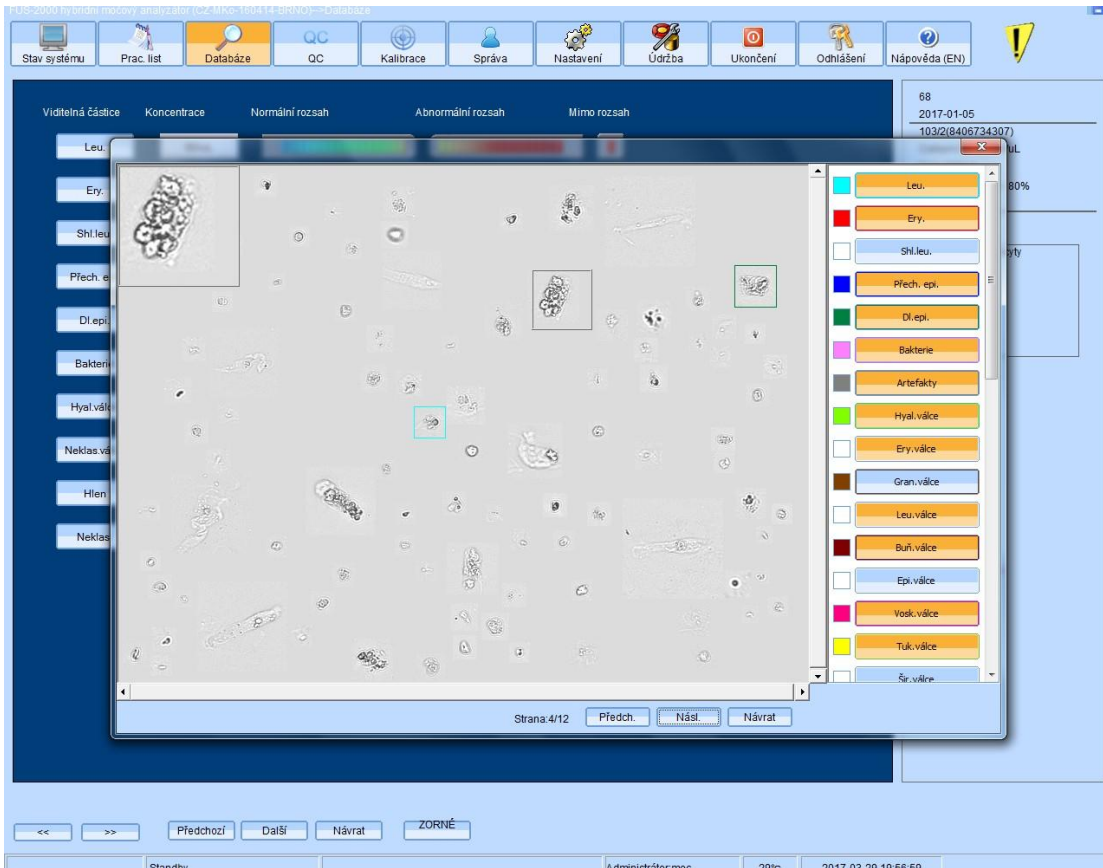


**Лейкоцитарные цилиндры на кадрированных микрофото FUS-2000**

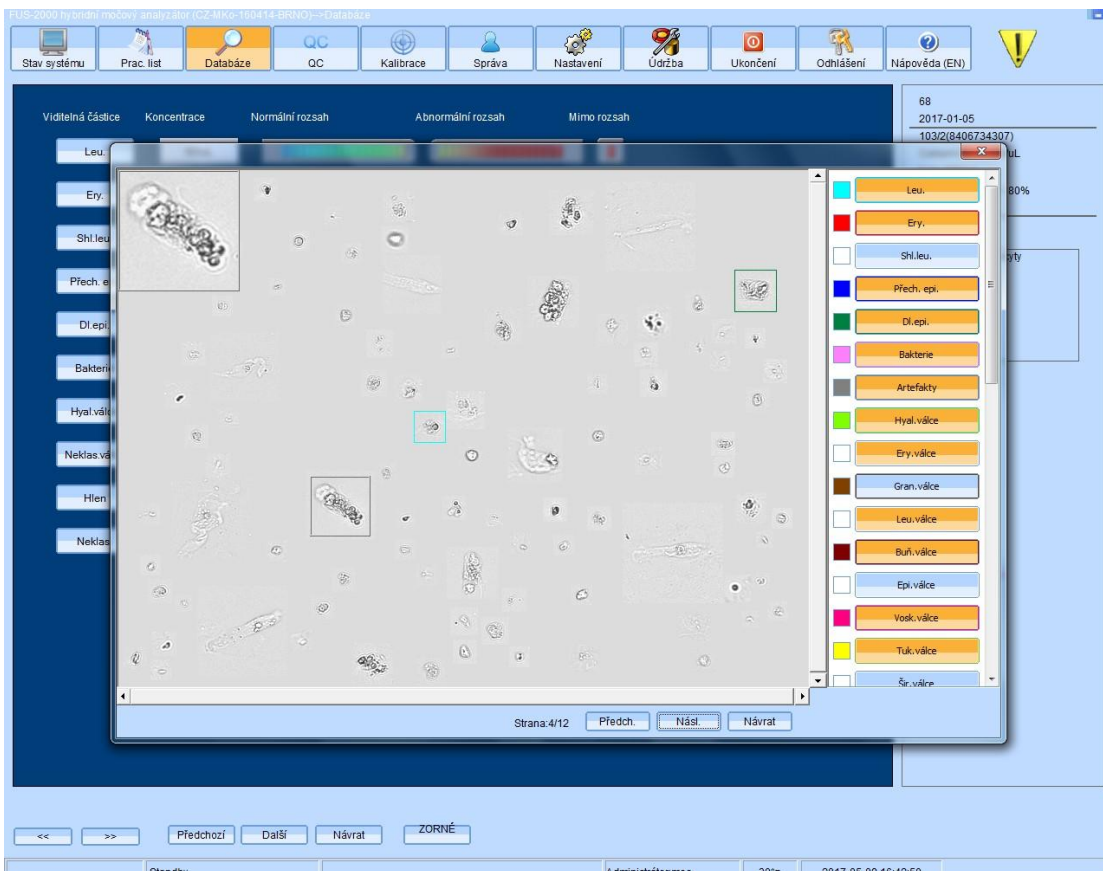


**Лейкоцитарные цилиндры при микроскопии нативного осадка**

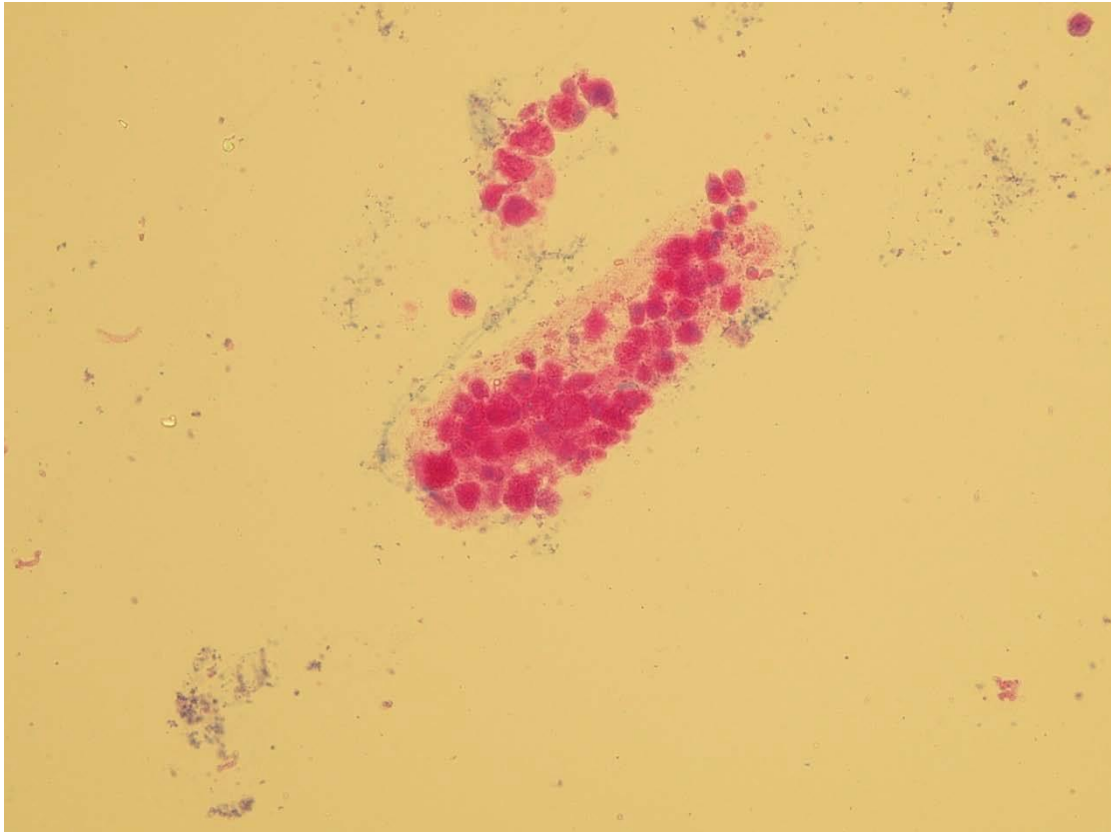




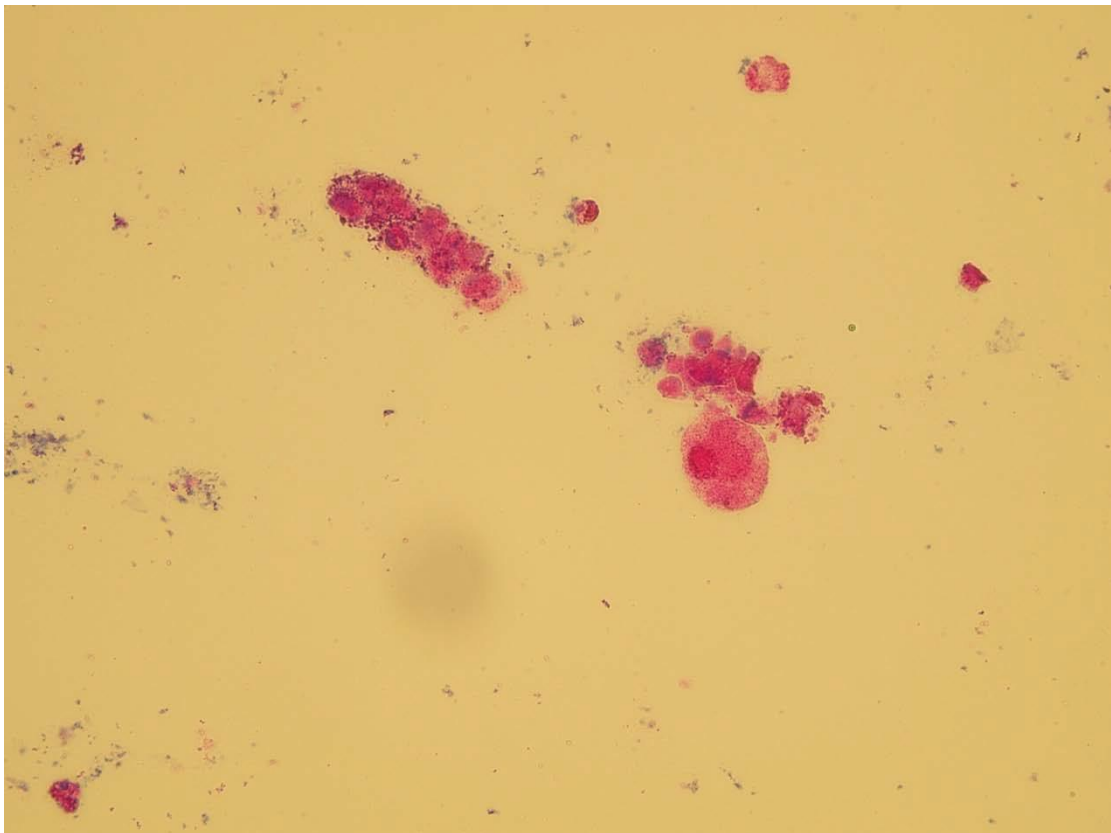
**Лейкоцитарные цилиндры на изображении общего поля FUS-2000**



**Лейкоцитарные цилиндры на изображении общего поля FUS-2000**



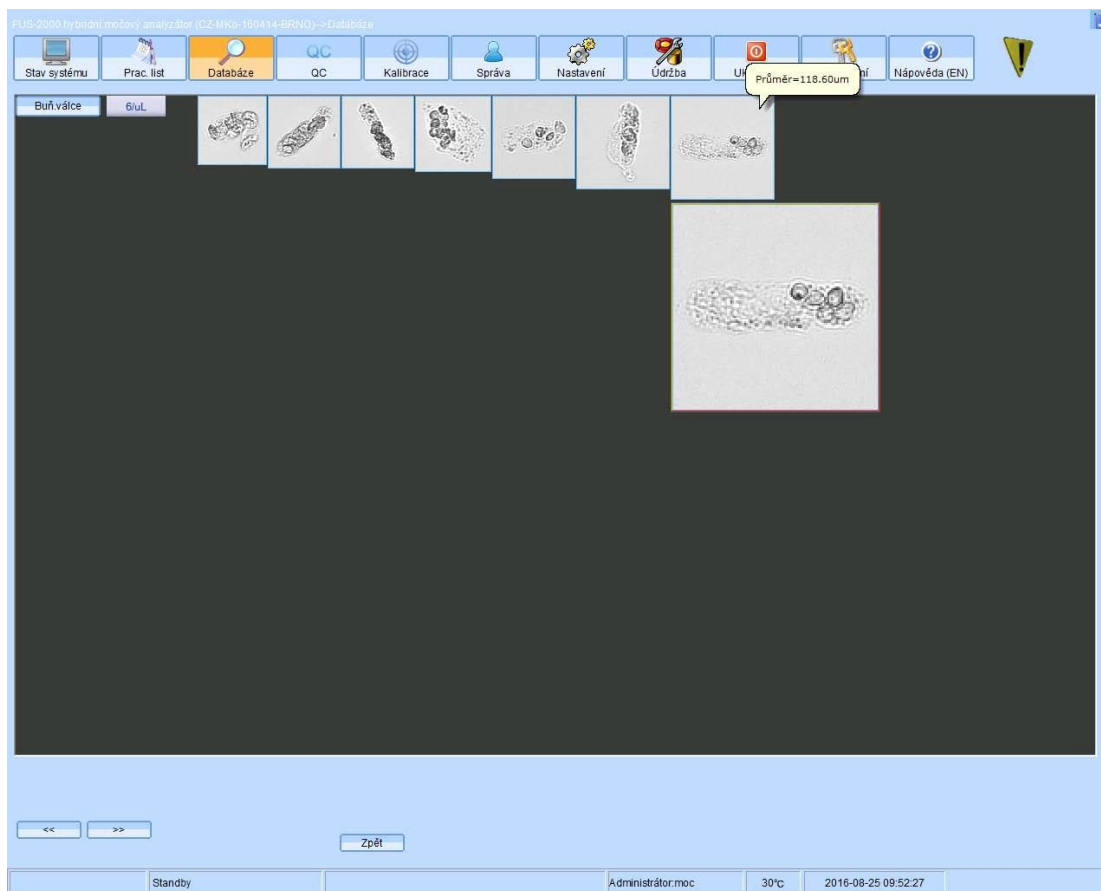
**Лейкоцитарные цилиндры при микроскопии окрашенного осадка**



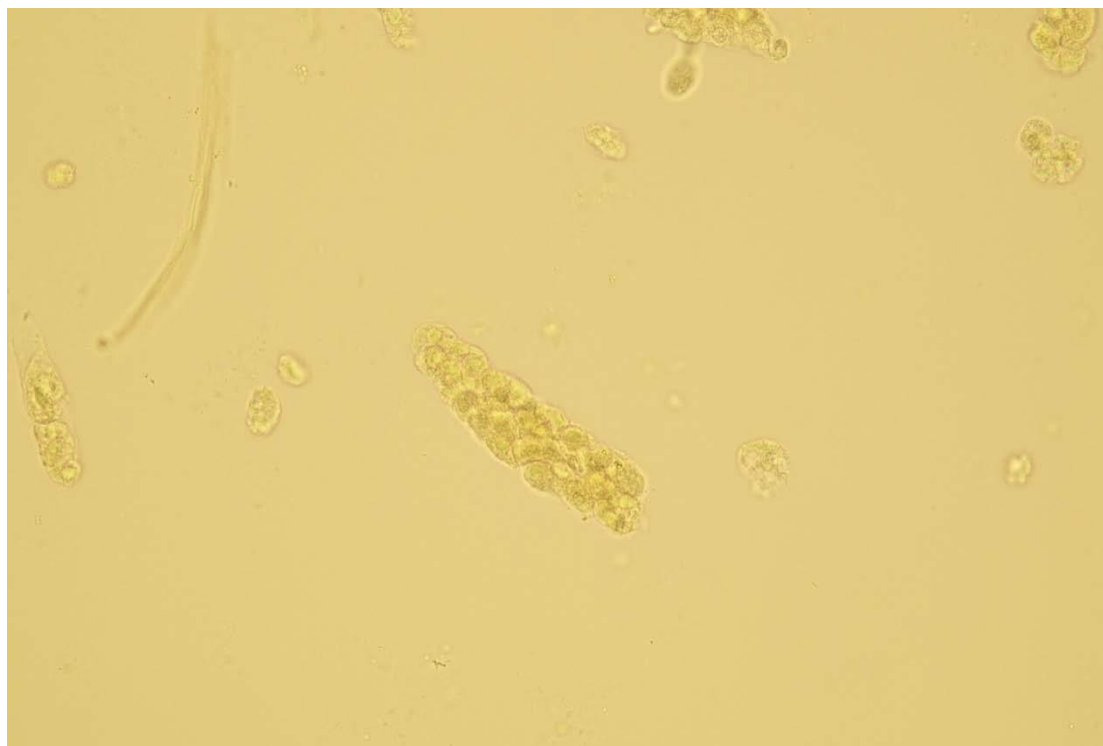
**Лейкоцитарные цилиндры при микроскопии окрашенного осадка**

- а) Цилиндры из клеток почечного эпителия, также известные как эпителиальные цилиндры, содержат клетки эпителия почечных канальцев. Типичные клетки имеют вид сгруппированной плитки различного размера. Эпителиальные цилиндры не наблюдаются в моче здоровых людей. Эти цилиндры указывают на поражение почечных канальцев и дегенеративную потерю клеток почечного эпителия, обычную при остром тубулярном некрозе, остром нефрите, почечном амилоидозе, интерстициальном нефрите и интоксикации тяжелыми металлами или лекарствами. Если в течение 3 дней после трансплантации почки в моче появляются эпителиальные цилиндры, это является одним из признаков отторжения.

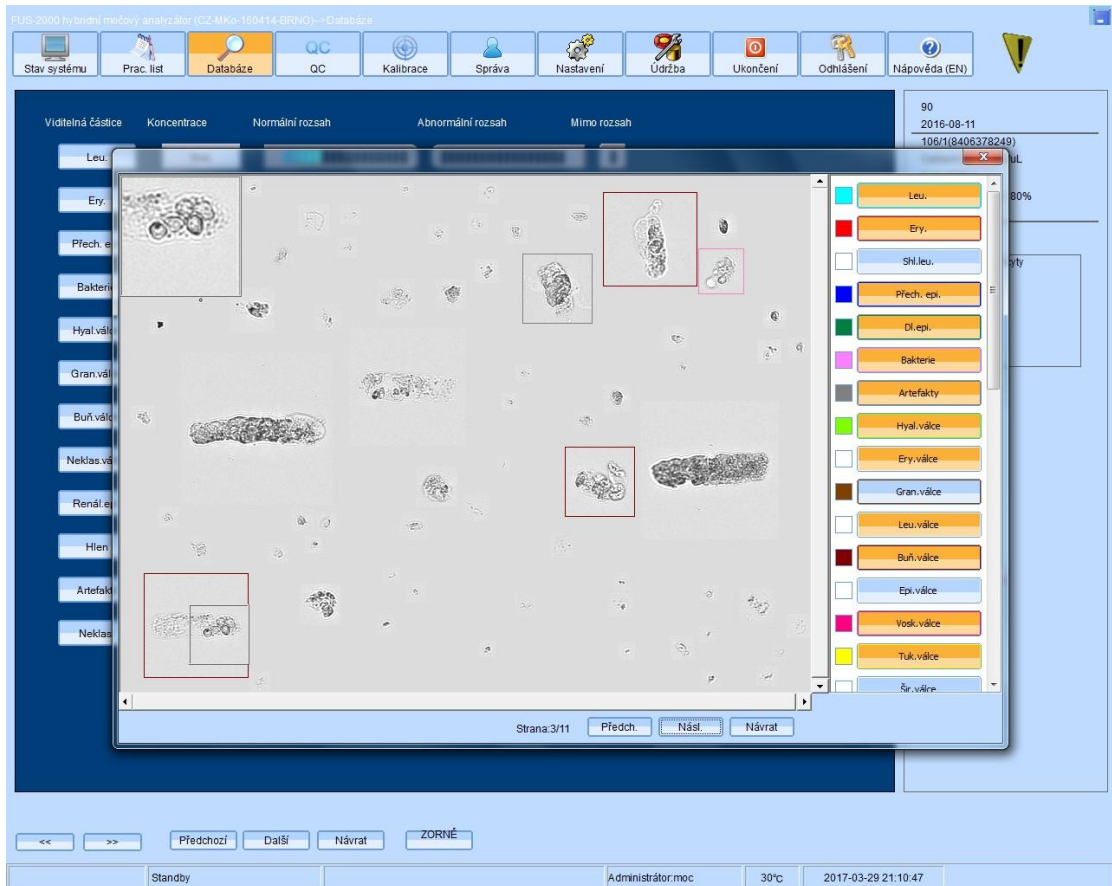
## Эпителиальные цилиндры (цилиндры из клеток почечного эпителия)



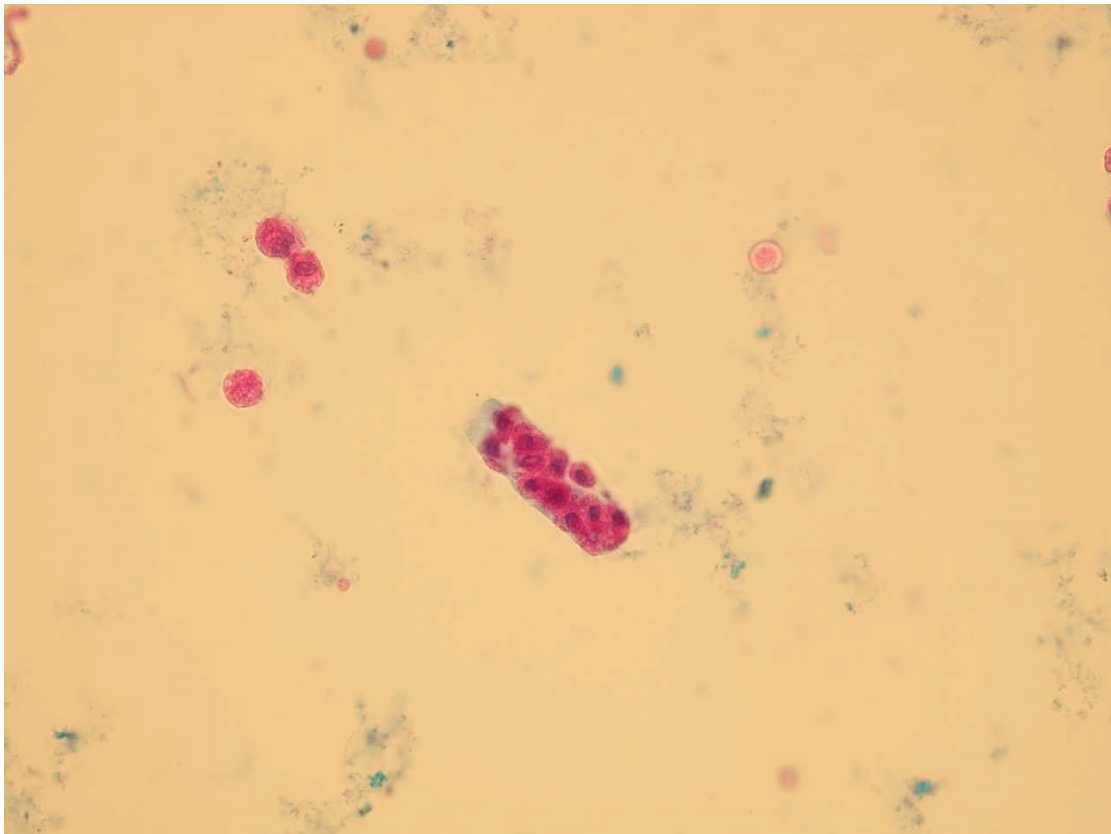
**Цилиндры из клеток почечного эпителия на кадрированных микрофото FUS-2000**



**Цилиндры из клеток почечного эпителия при микроскопии нативного осадка**



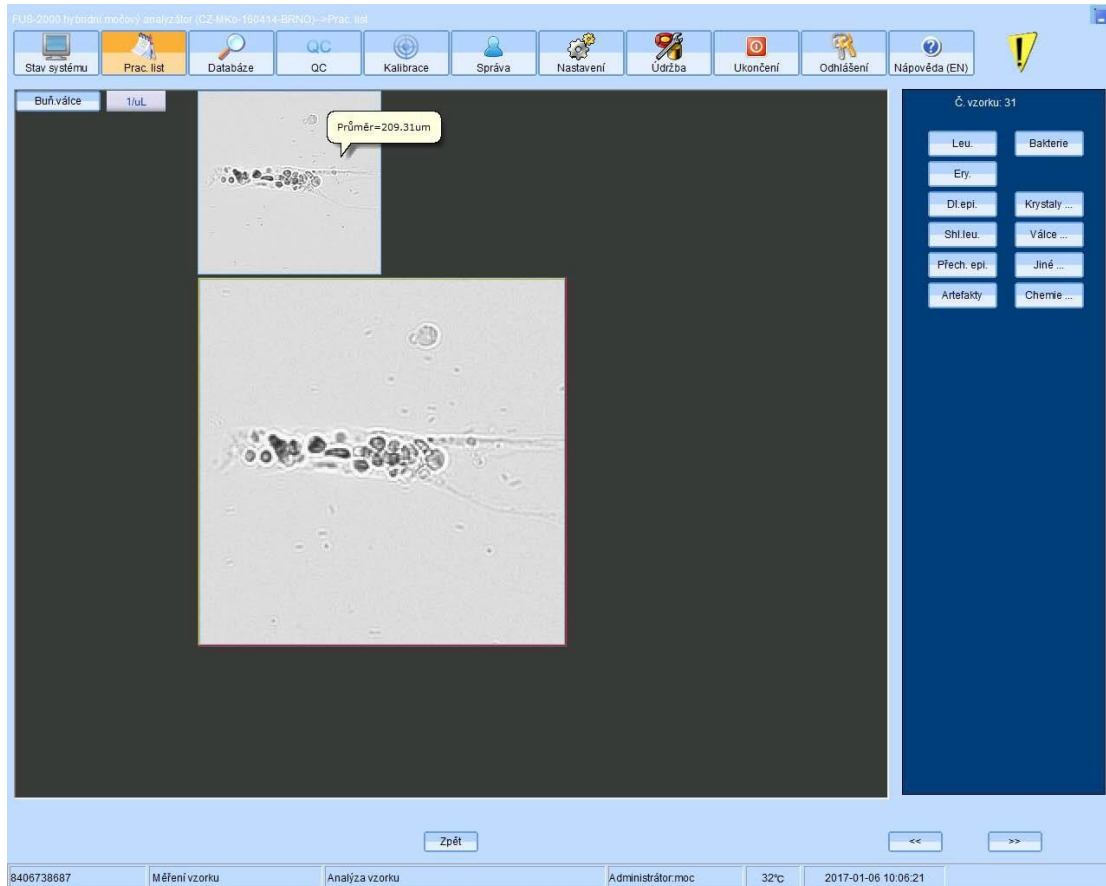
**Цилиндры из клеток почечного эпителия на изображении общего поля FUS-2000**



**Цилиндры из клеток почечного эпителия при микроскопии окрашенного осадка**

- b) Смешанные клеточные цилиндры – это цилиндры, содержащие два и более типа клеток, которые появляются в основном при остром гломерулонефрите, ишемическом гломерулярном некрозе, инфаркте почки и нефротическом синдроме.

## Смешанные цилиндры



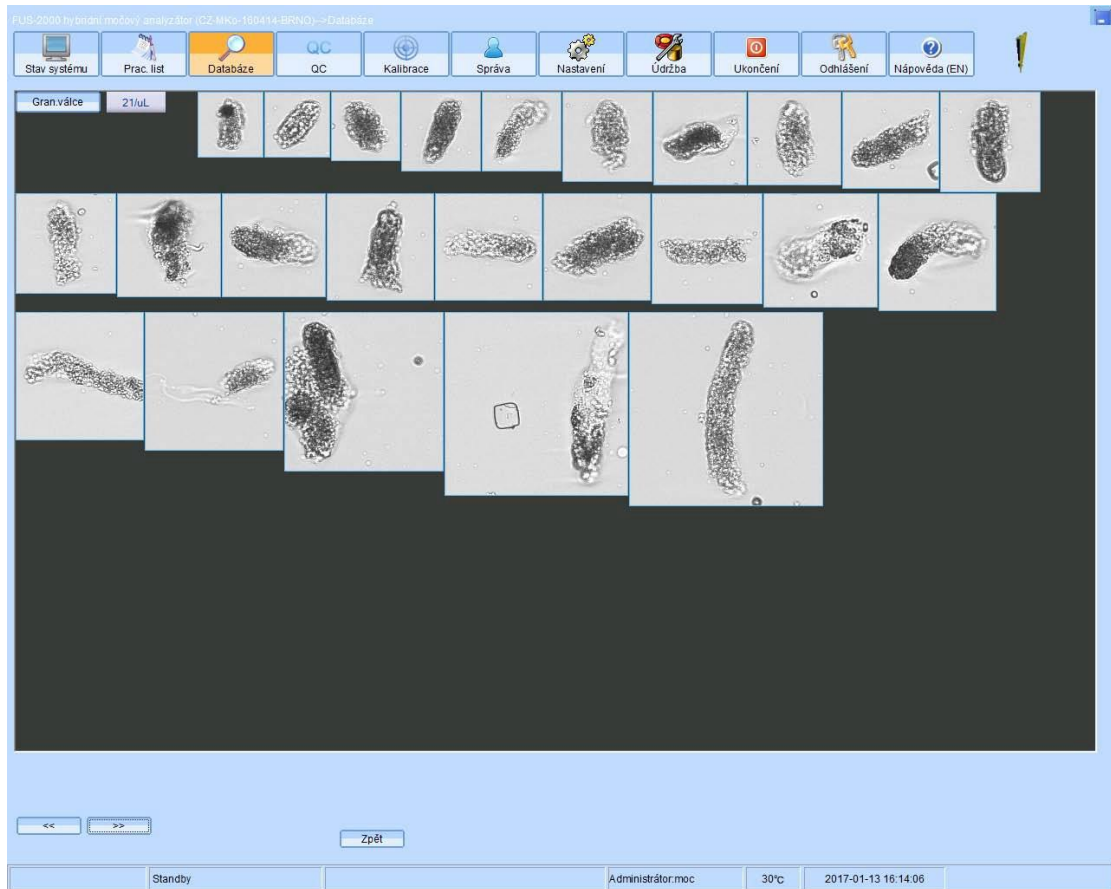
**Эритроцитарно-лейкоцитарный цилиндр на кадрированных микрофото FUS-2000**



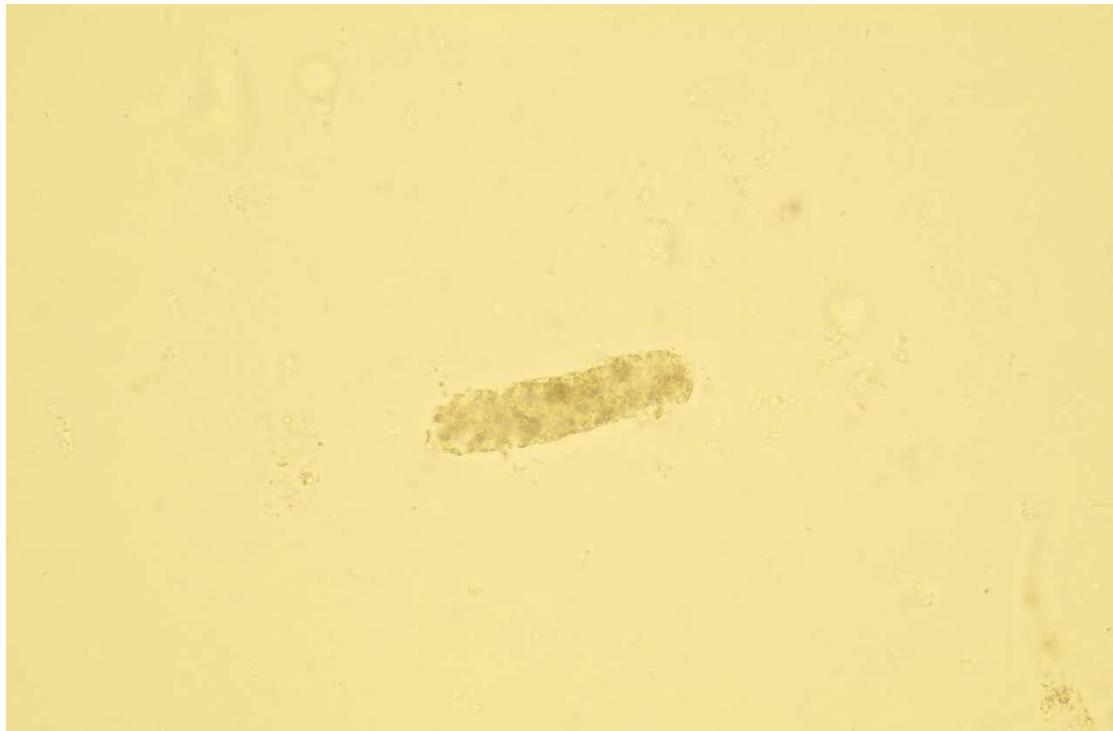
3. Зернистые цилиндры содержат внутри гранулы, занимающие более 1/3 их объема. Гранулы являются фрагментами клеток, белками плазмы и другими веществами. Зернистые цилиндры короче и шире, чем гиалиновые цилиндры и легко разрушаются. Форма цилиндров может быть разной из-за обломанных концов, цвет желтоватый или коричневато-черный. Зернистые цилиндры четко очерчены. В зависимости от размера гранул их можно разделить на крупнозернистые и мелкозернистые цилиндры. Крупнозернистые цилиндры заполнены крупными частицами, и они часто имеют темно-коричневую окраску. Мелкозернистые цилиндры содержат много мелких и тонких гранул, непрозрачные, серого или светло-желтого цвета.

Обычно в моче у здоровых людей не бывает зернистых цилиндров. Мелкозернистые цилиндры могут появляться в моче после интенсивной физической нагрузки, обезвоживания и лихорадки. Зернистые и гиалиновые цилиндры часто появляются одновременно. Увеличение количества зернистых цилиндров предполагает серьезные заболевания почек, такие как острый или хронический нефрит, почечный синдром, склероз почечных канальцев, хронический пиелонефрит, серьезную инфекцию и почечный артериосклероз. На ранней стадии полиурии, вызванной острой почечной недостаточностью, можно наблюдать большое количество зернистых цилиндров в моче. На поздней стадии хронического нефрита появление зернистых цилиндров свидетельствует о плохом прогнозе.

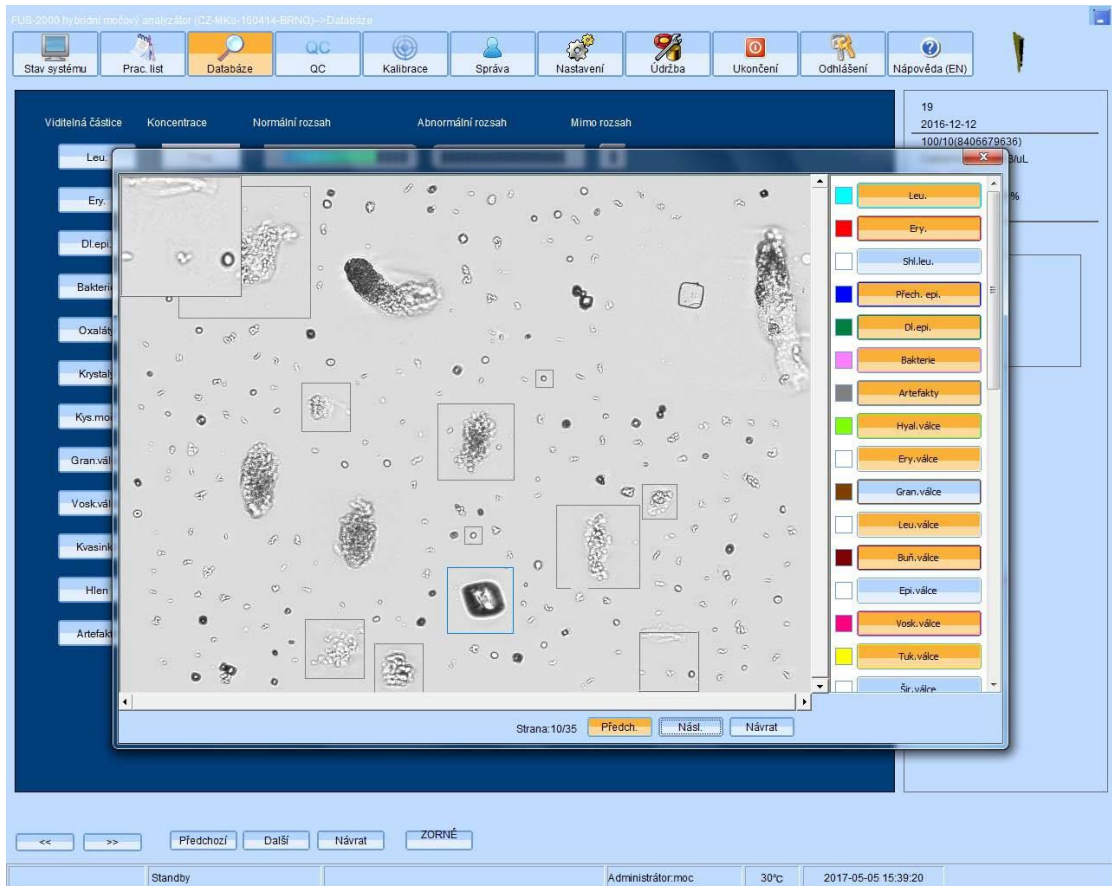
## Зернистые цилиндры



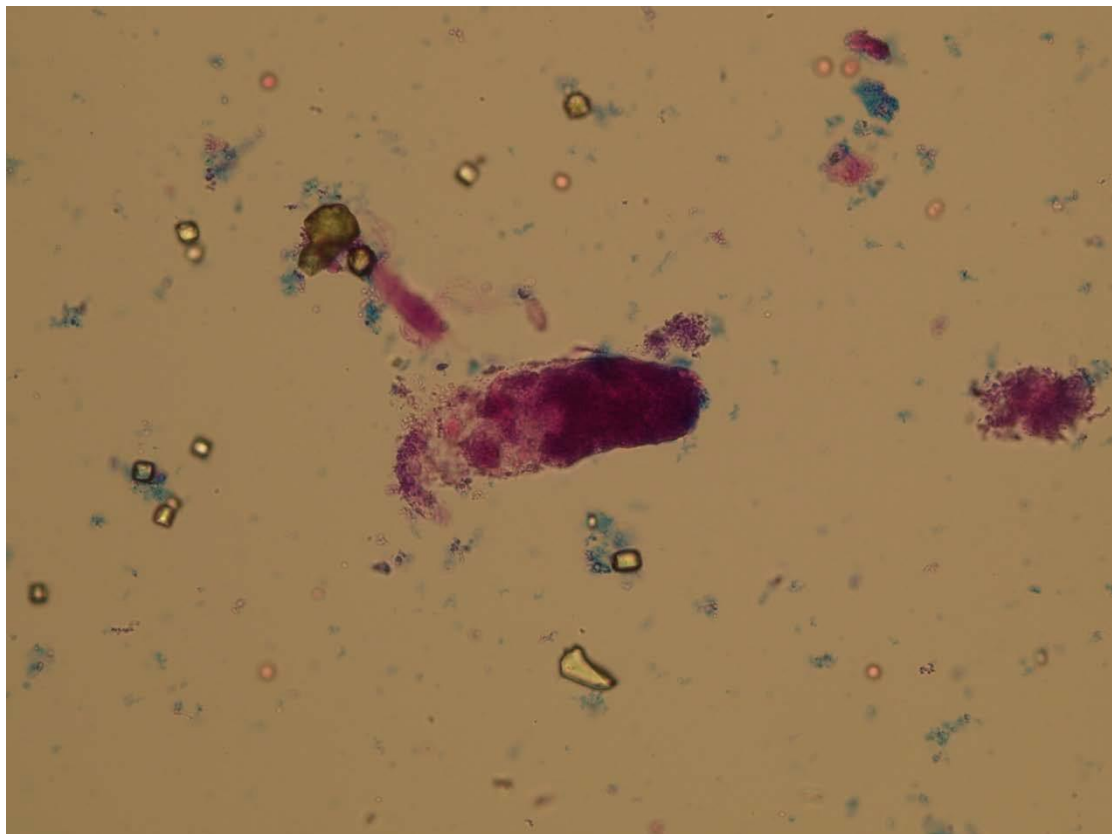
Зернистые цилиндры на кадрированных микрофото FUS-2000



Зернистые цилиндры при микроскопии нативного осадка



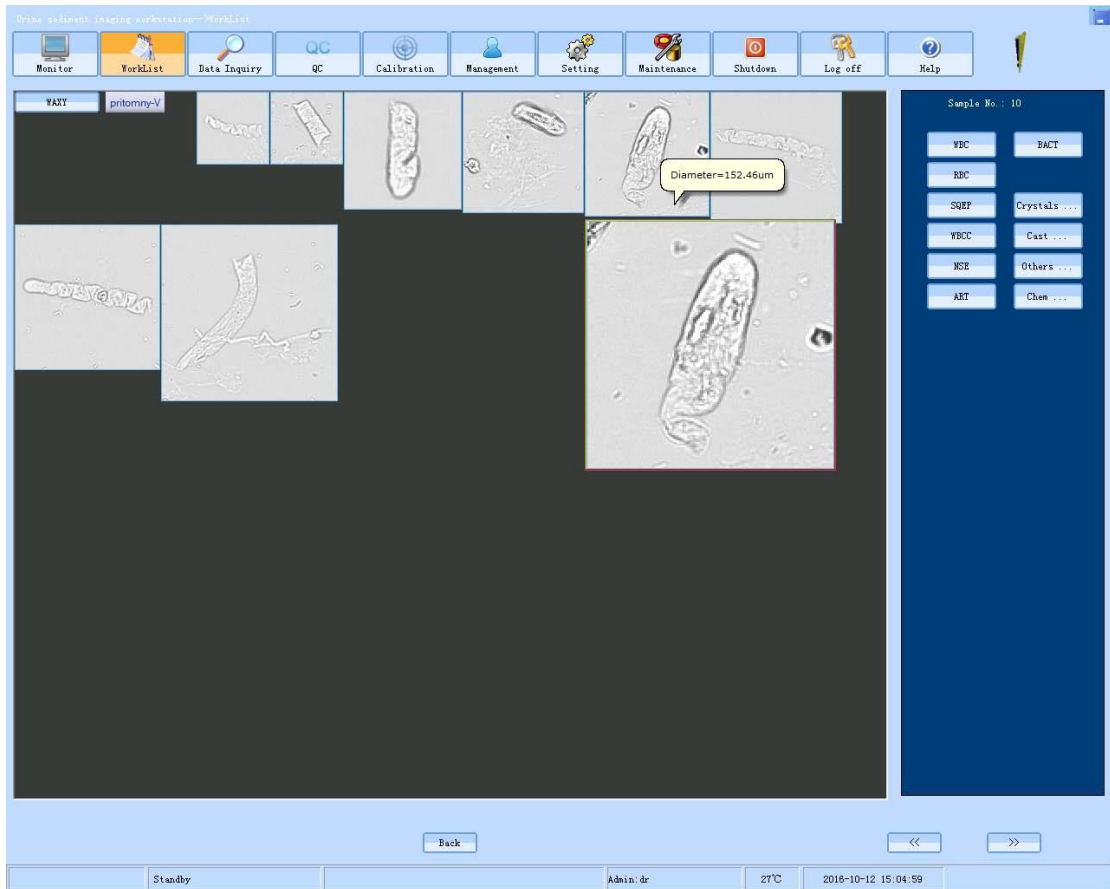
**Зернистые цилиндры на изображении общего поля FUS-2000**



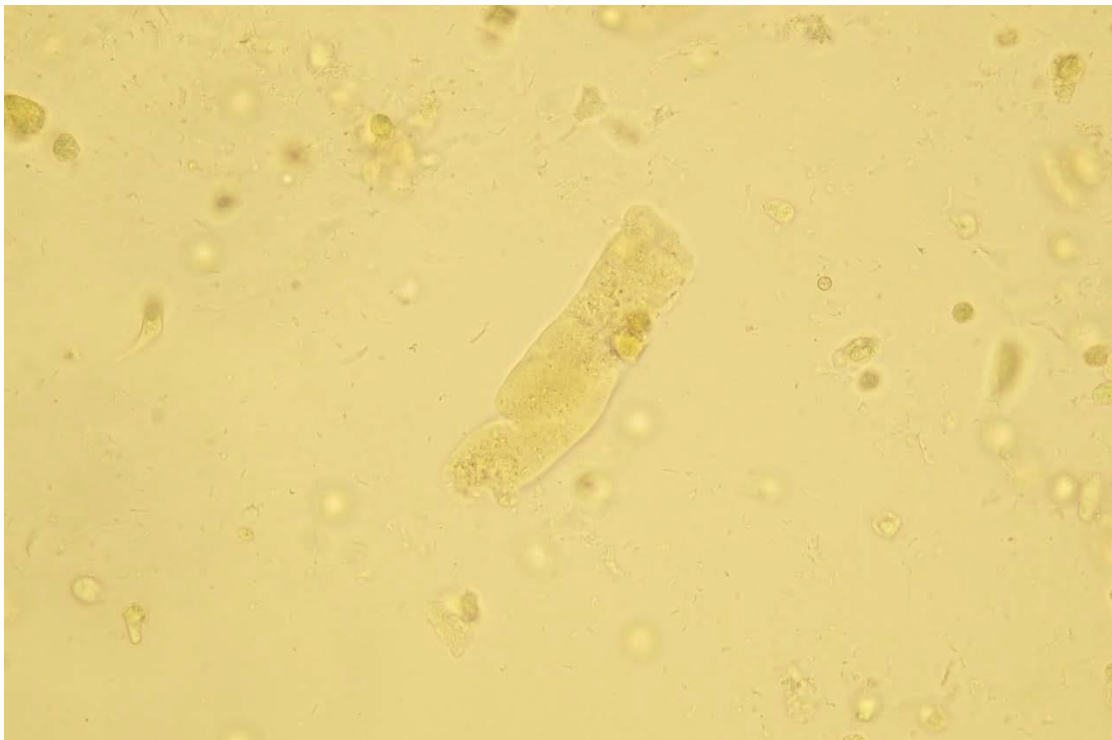**Зернистые цилиндры при микроскопии окрашенного осадка**

4. Восковидные цилиндры образуются из зернистых или постепенно формируются из растворенных амилоидов эпителиальных клеток, они также могут образовываться из гиалиновых цилиндров при слишком долгом нахождении их в почечных канальцах. Восковидные цилиндры выглядят как гиалиновые, это светло-серые или светло-желтые цилиндры с сильным преломлением. Они имеют плотную текстуру с бороздками, короткие, толстые и легко обламываются. Цилиндры обычно слегка согнуты, с обломанными концами. Они не растворимы в гипертоническом растворе, воде и средах с различной кислотностью. В моче у здоровых людей восковидных цилиндров не обнаруживается. Восковидные цилиндры в моче указывают на тяжелые поражения почечных канальцев с плохим прогнозом. Восковидные цилиндры наблюдаются при воспалении и дегенерации почечных канальцев, отторжении трансплантированной почки, тяжелых заболеваниях печени. Гликогенная дегенерация эпителиальных клеток почечных канальцев у пациентов с диабетической нефропатией и нефротическим синдромом приводит к удалению гликогена и жира, что приводит к образованию более гладких восковидных цилиндров.

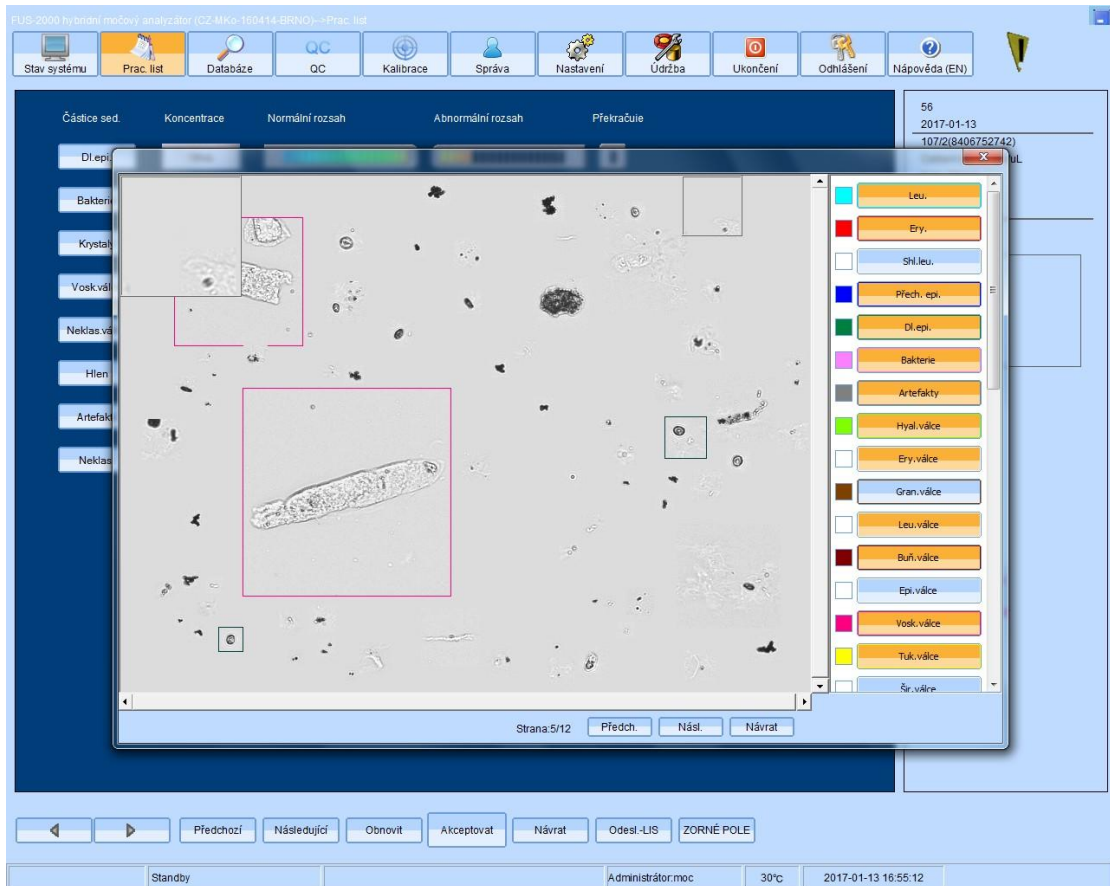
## Восковидные цилиндры



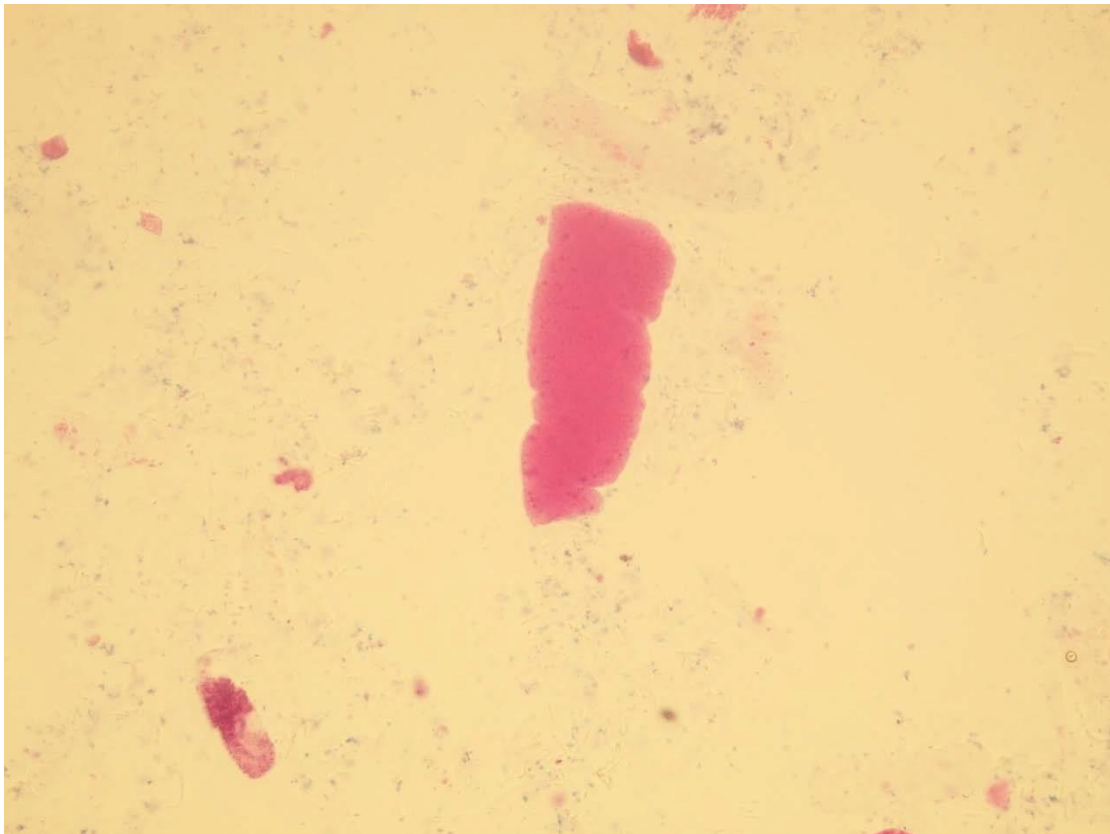
**Восковидные цилиндры на кадрированных микрофото FUS-2000**



**Восковидные цилиндры при микроскопии нативного осадка**



**Восковидные цилиндры на изображении общего поля FUS-2000**

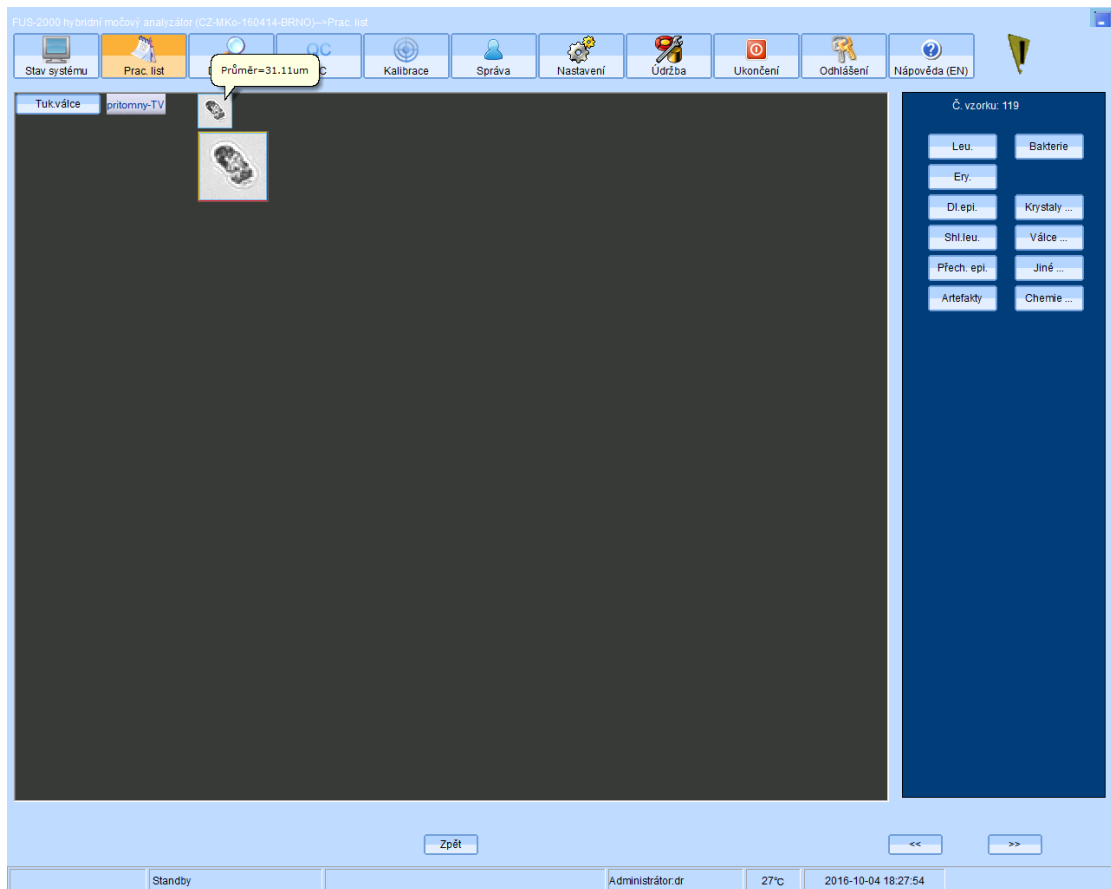


**Восковидные цилиндры при микроскопии окрашенного осадка**

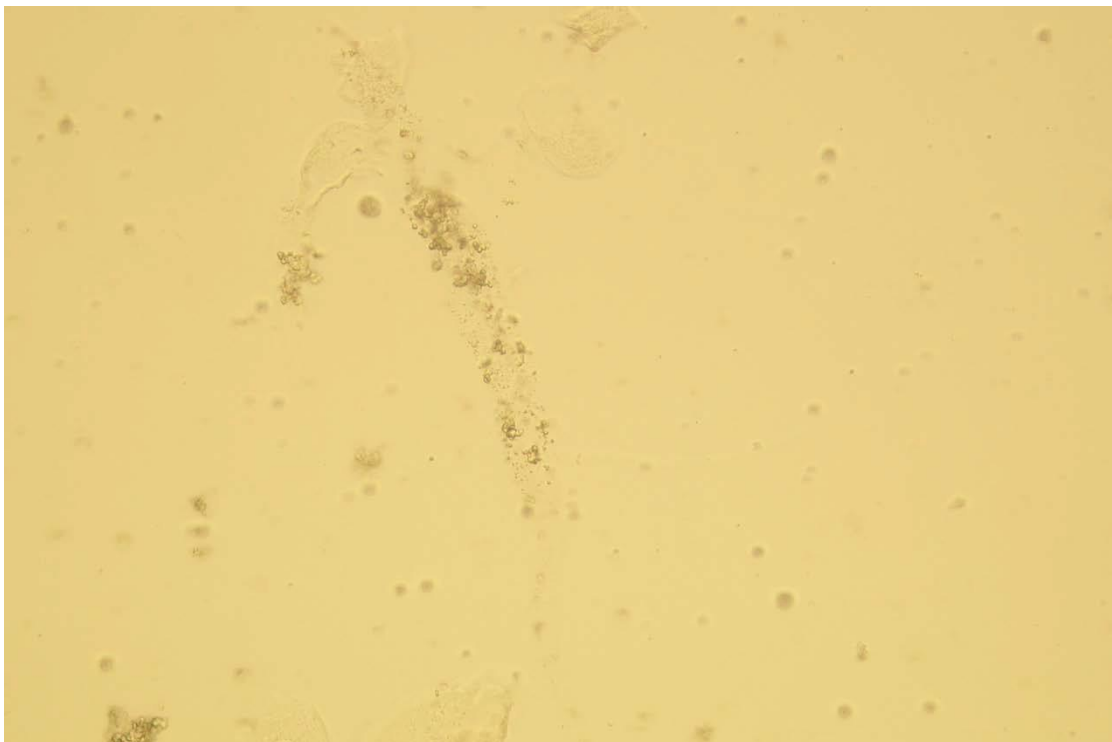


5. Жировые цилиндры содержат капельки жира, занимающие более 1/3 объема цилиндров. Они образуются при жировой дегенерации или распаде эпителиальных клеток почечных канальцев, при котором в цилиндры попадает большое количество капель жира. В цилиндрах присутствуют капли жира разных размеров с высокой преломляемостью. У здоровых людей жировых цилиндров в моче не бывает. Жировые цилиндры связаны с повреждениями почечных канальцев и жировой дегенерацией эпителиальных клеток почечных канальцев, наблюдаемых при остром гломерулонефрите, хроническом гломерулонефрите и токсической нефропатии, и особенно характерны для нефротического синдрома.

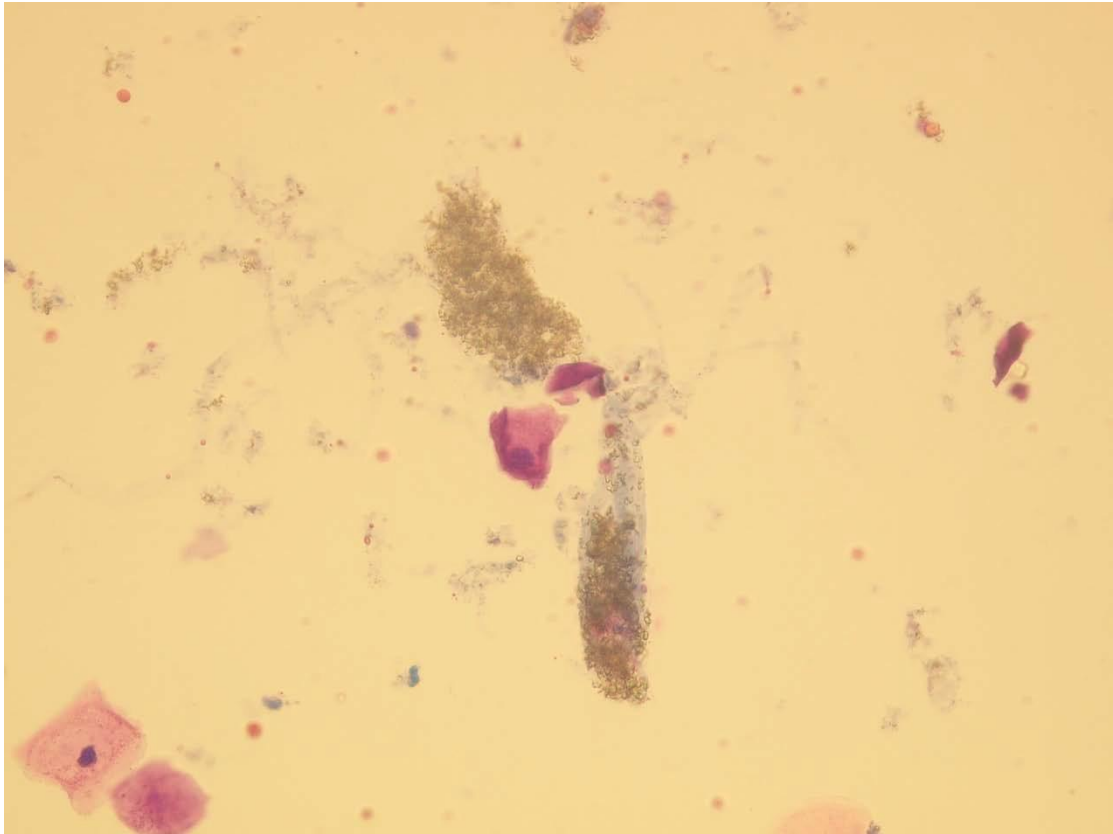
## Жировые цилиндры



Жировые цилиндры на кадрированных микрофото FUS-2000



Жировые цилиндры при микроскопии нативного осадка

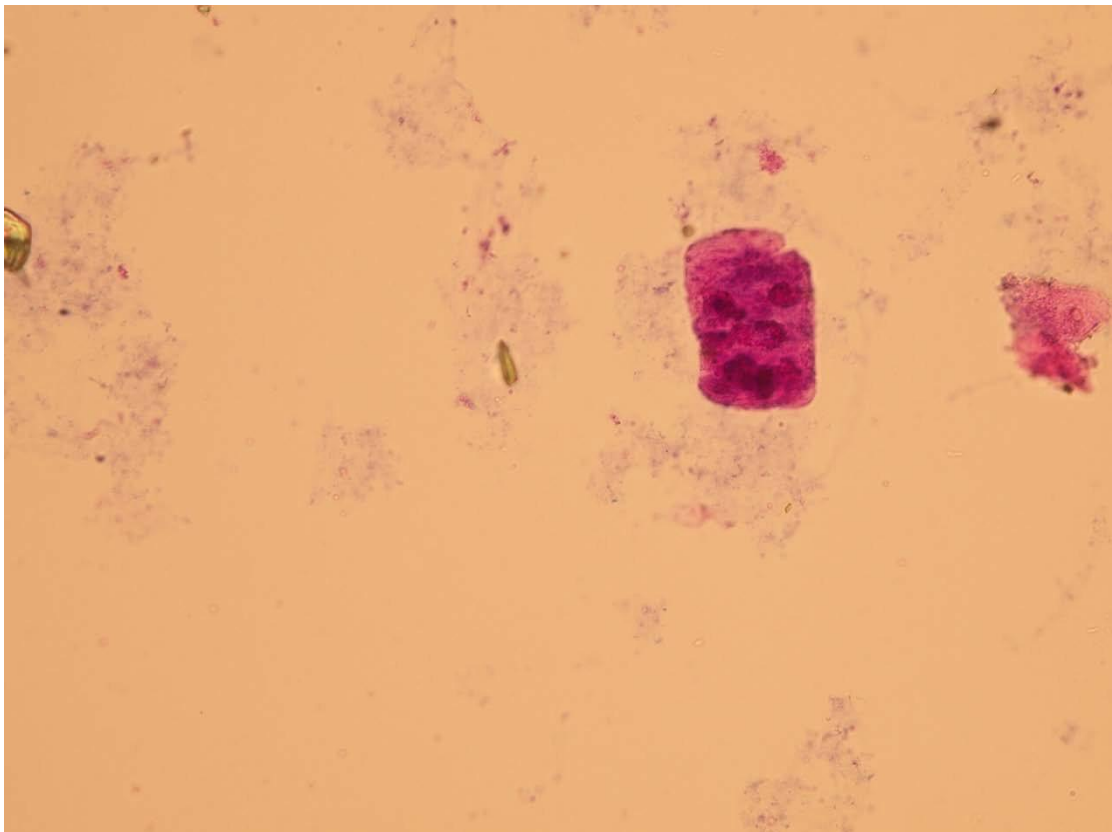


**Жировые цилиндры при микроскопии окрашенного осадка**

6. Цилиндры почечной недостаточности, также называемые широкими зернистыми цилиндрами, происходят из поврежденных и расширенных почечных канальцев, прямых почечных канальцев или сосочковых протоков. Большинство из них развивается из зернистых и восковидных цилиндров. Ширина может достигать более 50 мкм, обычно в 2-6 раз больше обычных цилиндров. Они неодинаковой формы, хрупкие, а иногда искривленные.

Широкие зернистые цилиндры можно разделить на три типа в зависимости от поперечного диаметра: малой ширины (диаметром в 1-2 эритроцита), средней ширины (диаметром в 3-4 эритроцита) и большой ширины (диаметром в 5 и более эритроцитов). Широкие зернистые цилиндры - признак серьезных поражений почек. Ранняя полиурия у пациентов с острой почечной недостаточностью сопровождается большим количеством широких зернистых цилиндров, количество которых постепенно уменьшается и исчезает совсем по мере улучшения функции почек. Уремия при поздней стадии хронического нефрита приводит к почечной недостаточности, что часто означает плохой прогноз. В моче пациентов с острой почечной недостаточностью, вызванной гемолизом после переливания крови, наблюдаются коричневые широкие пигментные гемоглобиновые цилиндры. В моче пациентов с острой почечной недостаточностью, вызванной почечной экстремией или обширными ожогами, наблюдаются пигментные миоглобиновые цилиндры.

### **Широкие зернистые цилиндры (цилиндры почечной недостаточности)**

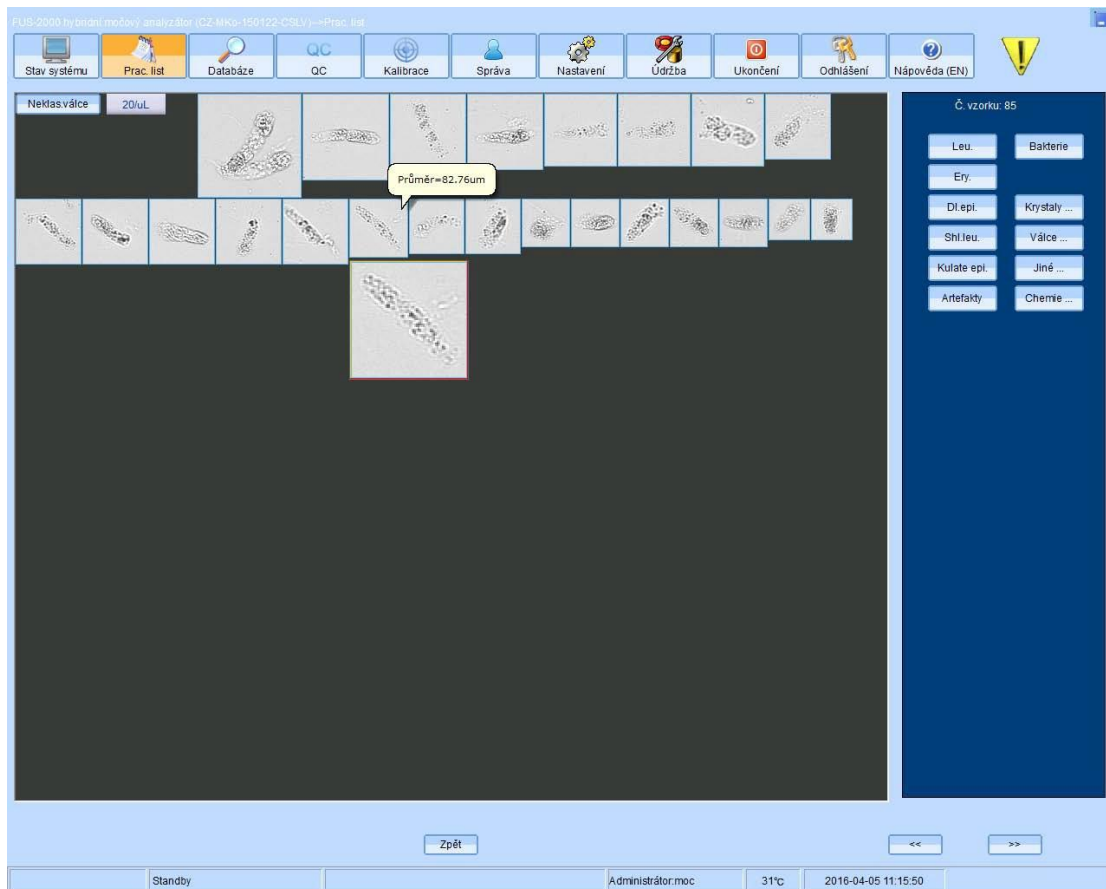


**Широкие зернистые цилиндры при микроскопии окрашенного осадка**

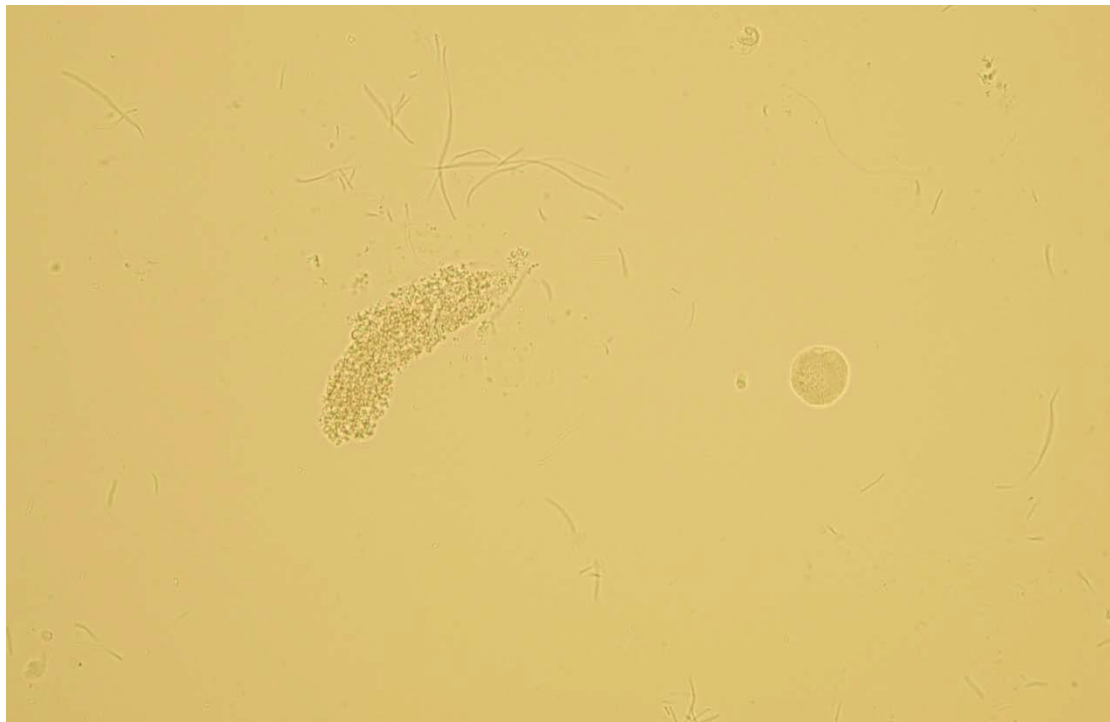
7. Другие цилиндры: изредка появляются в моче при некоторых патологических состояниях.

- a) Бактериальные цилиндры заполнены бактериями, что указывает на бактериальные инфекции почечной паренхимы. Обычно наблюдаются при гнойной инфекции почек.
- b) Билирубиновые цилиндры заполнены золотистыми частицами билирубина. Наблюдаются при тяжелом гепатите.
- c) Восковидные терминальные цилиндры – это вложенные один в другой цилиндры, что указывает на длительное пребывание мочи в канальцах.

## Бактериальные цилиндры

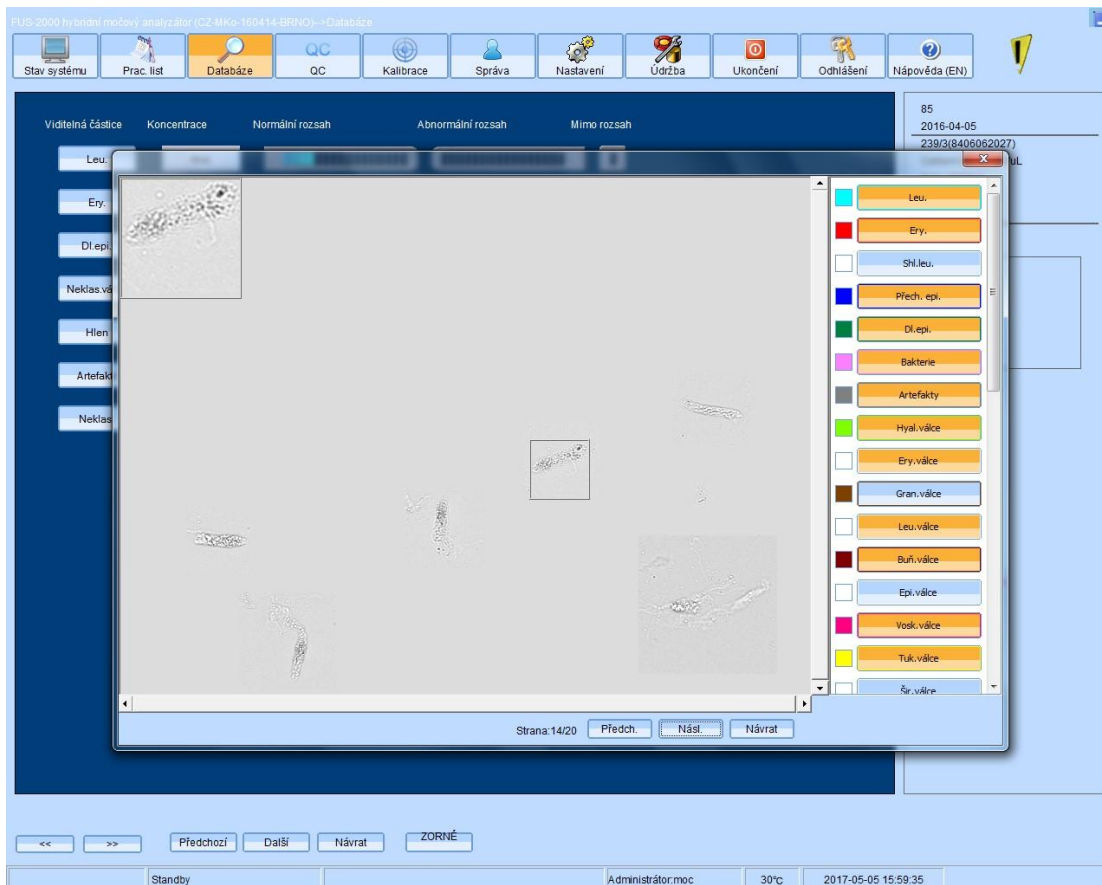


Бактериальные цилиндры на кадрированных микрофото FUS-2000

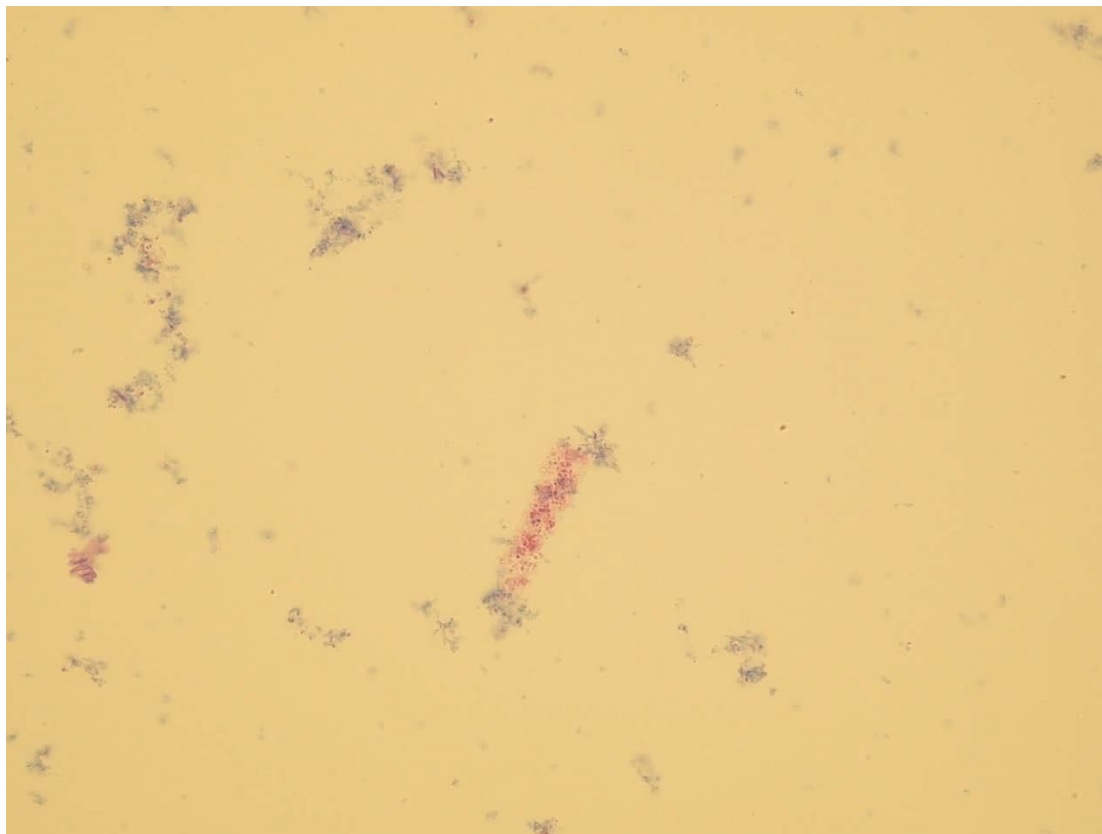


Бактериальные цилиндры при микроскопии нативного осадка



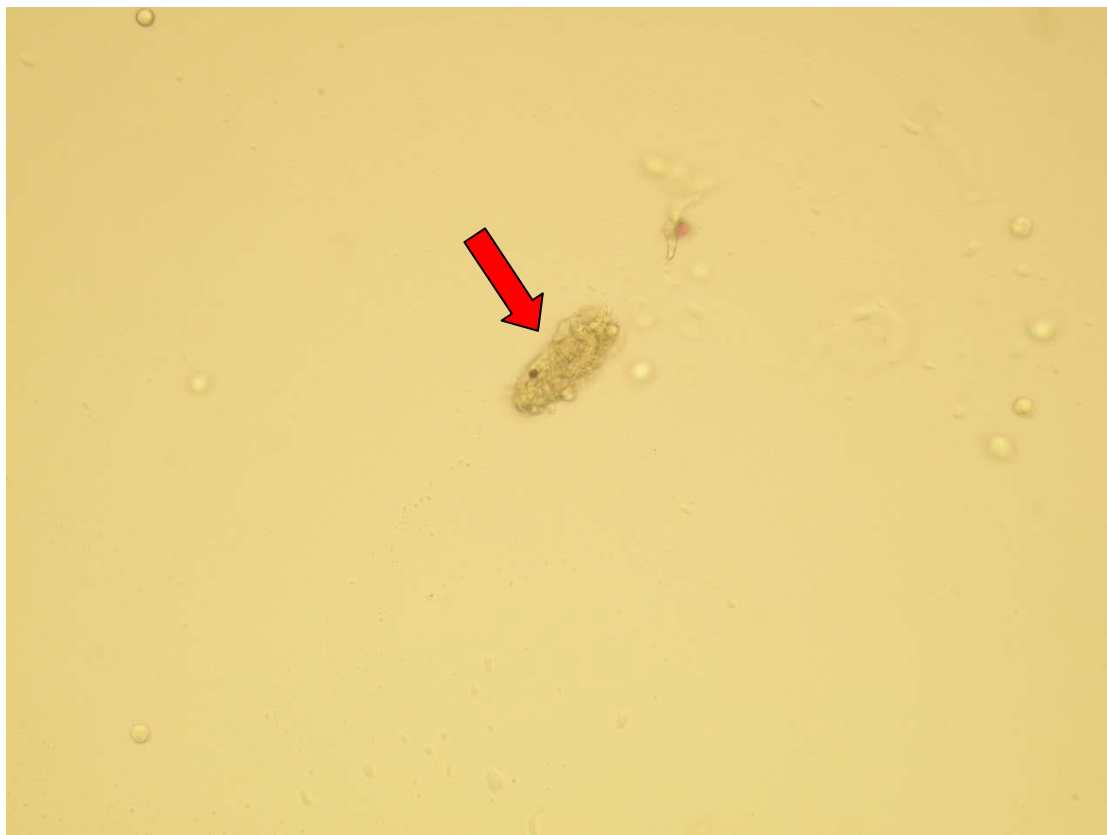

**Бактериальные цилиндры на изображении общего поля FUS-2000**

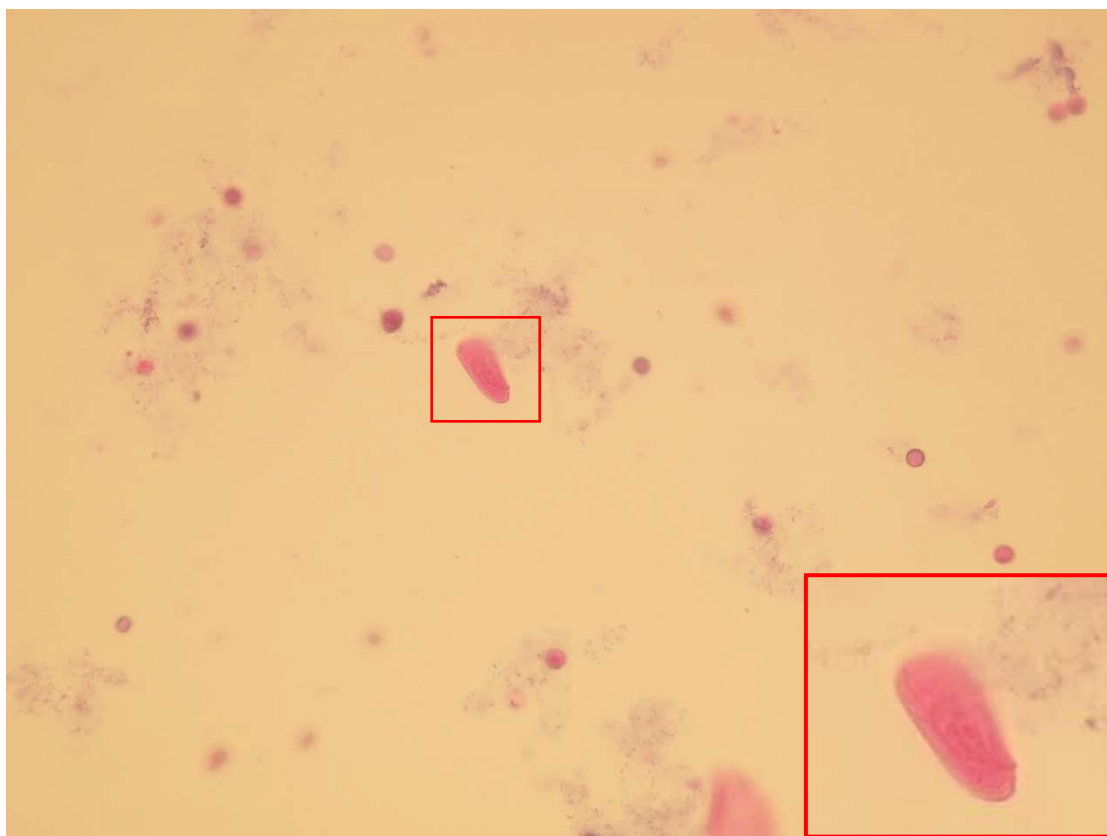


**Бактериальные цилиндры при микроскопии окрашенного осадка**

## Восковидные терминальные цилиндры (гнездовидные цилиндры)



Восковидные терминальные цилиндры при микроскопии нативного осадка



Восковидные терминальные цилиндры при микроскопии окрашенного осадка

#### 8. Ложные цилиндры (цилиндроиды)

Цилиндроиды - это агрегированные структуры, которые напоминают цилиндры и могут быть ошибочно приняты за них из-за своей формы. Они не имеют диагностического значения.

Артефакты не относятся к этой категории.

- a) Слизь похожа на длинные нити разной формы и различной толщины с размытыми краями и суженными разветвленными концами. Она может присутствовать в моче у здоровых людей, особенно у женщин. Большое количество слизи указывает на раздражение или воспаление уретры. Поскольку слизь содержит белки, ее присутствие может сделать результаты сухой химии положительными по белку. Слизь с захваченными клетками очень похожа на клеточные цилиндры.
- b) Цилиндроиды похожи на гиалиновые цилиндры со спиральными завитками с одного или с обоих сужающихся концов. Это может быть слизь из прямых почечных канальцев или несформировавшиеся гиалиновые цилиндры, и они часто наблюдаются вместе с гиалиновыми цилиндрами. Цилиндроиды обычно наблюдаются при нарушениях кровообращения в почках.

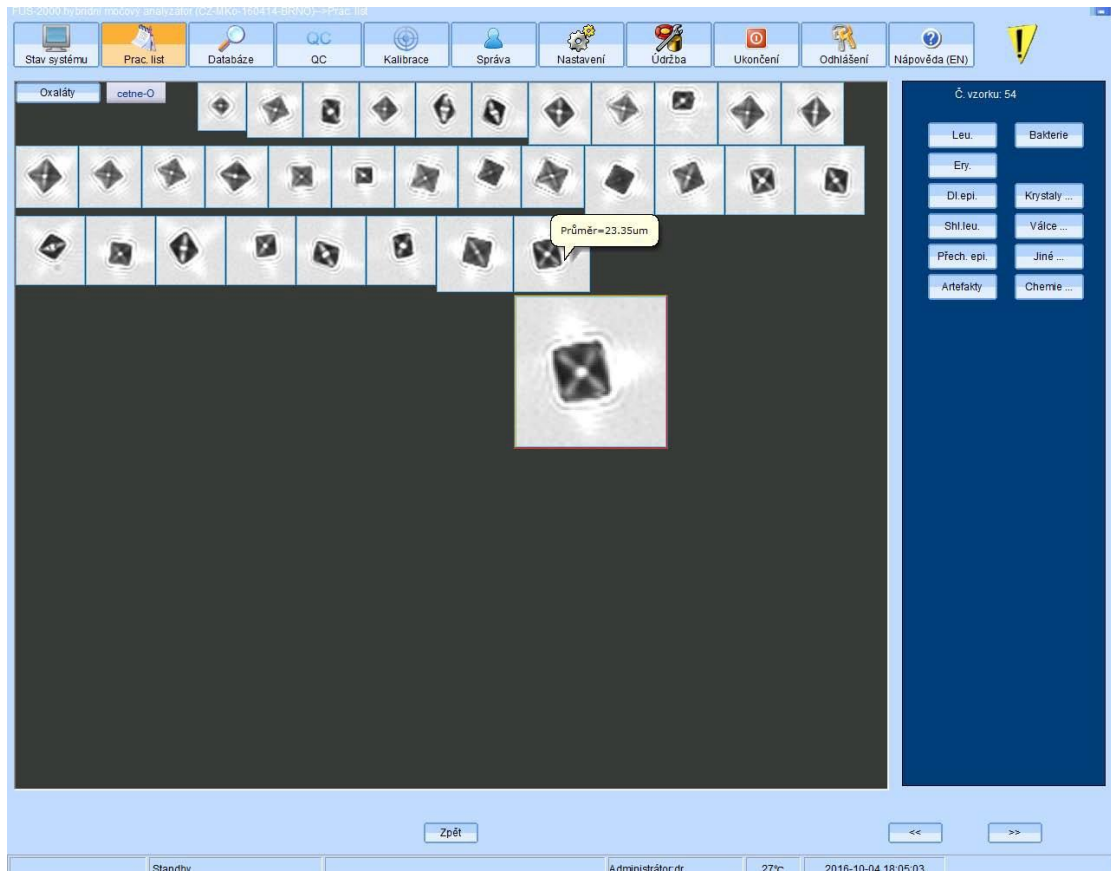
# Соли

## А. Особенности кристаллов солей

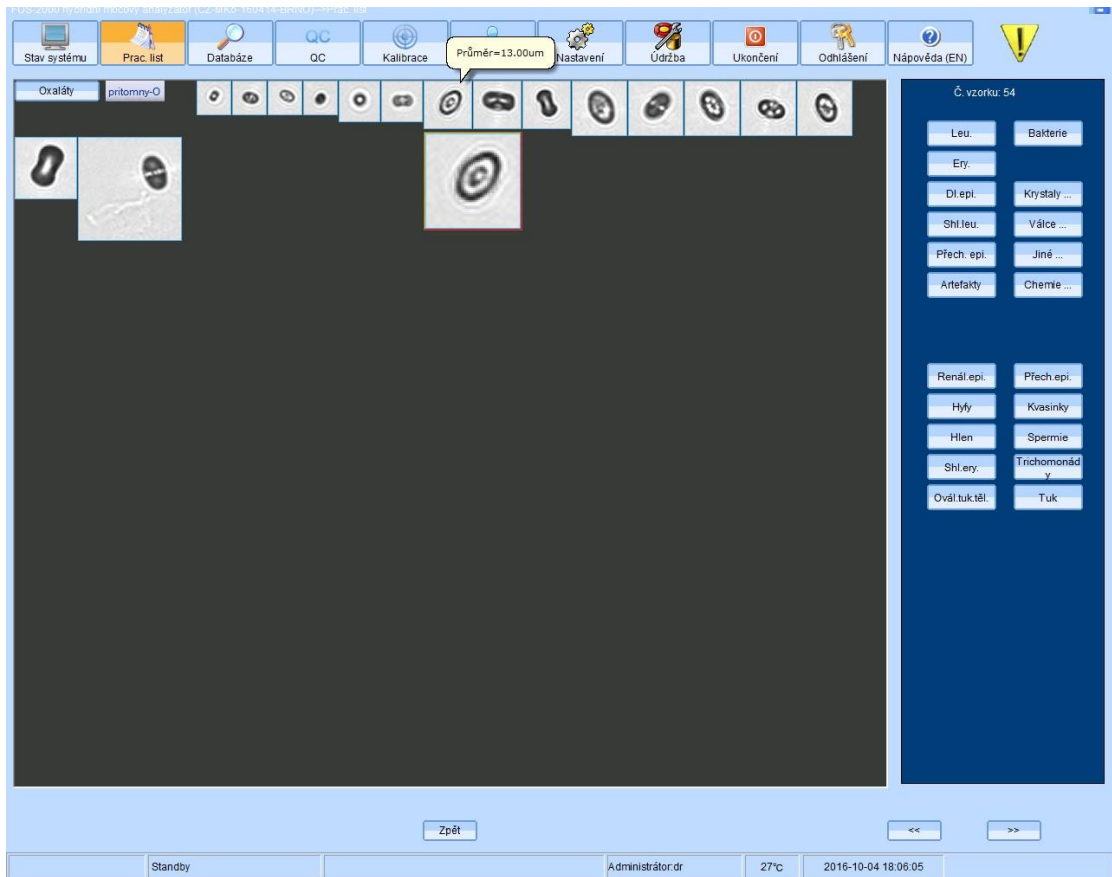
Кристаллы солей обычно имеют пищевое и метаболическое происхождение, и, как правило, они не имеют какого-либо клинического значения. Но некоторые соли, например, оксалата кальция, появляющиеся в моче здоровых людей из-за приема растительной пищи, являются одним из диагностических признаков мочекаменной болезни, если они длительно и в большом количестве обнаруживаются в моче.

1. **Кристаллы оксалата кальция** в основном выглядят как бесцветные, квадратные восьмигранники с сильным преломлением. Их можно разделить на две категории: дегидрат оксалата кальция – с подчеркнутой диагональю (конвертообразные) и моногидрат оксалата кальция – в форме гантели («8»), овальной или круглой формы. Овальные и круглые кристаллы оксалата кальция похожи на эритроциты. (Метод идентификации: кристаллы оксалата растворимы в соляной, но нерастворимы в уксусной кислоте и гидроксиде натрия. Чтобы отличить их от эритроцитов, добавьте уксусную кислоту – эритроциты растворятся, а оксалат кальция останется.) Они имеют низкую растворимость и легко выпадают в осадок. Их появление в большом количестве в свежей моче вместе с эритроцитами, сопровождающееся симптомами воспаления почек или мочевого пузыря, в основном, является признаком камней в почках или мочевом пузыре. Около 90% камней в моче состоят из оксалата кальция, иногда из смеси оксалата и фосфата кальция, что связано с тем, что кристаллы фосфата легко выпадают в осадок в щелочной моче.

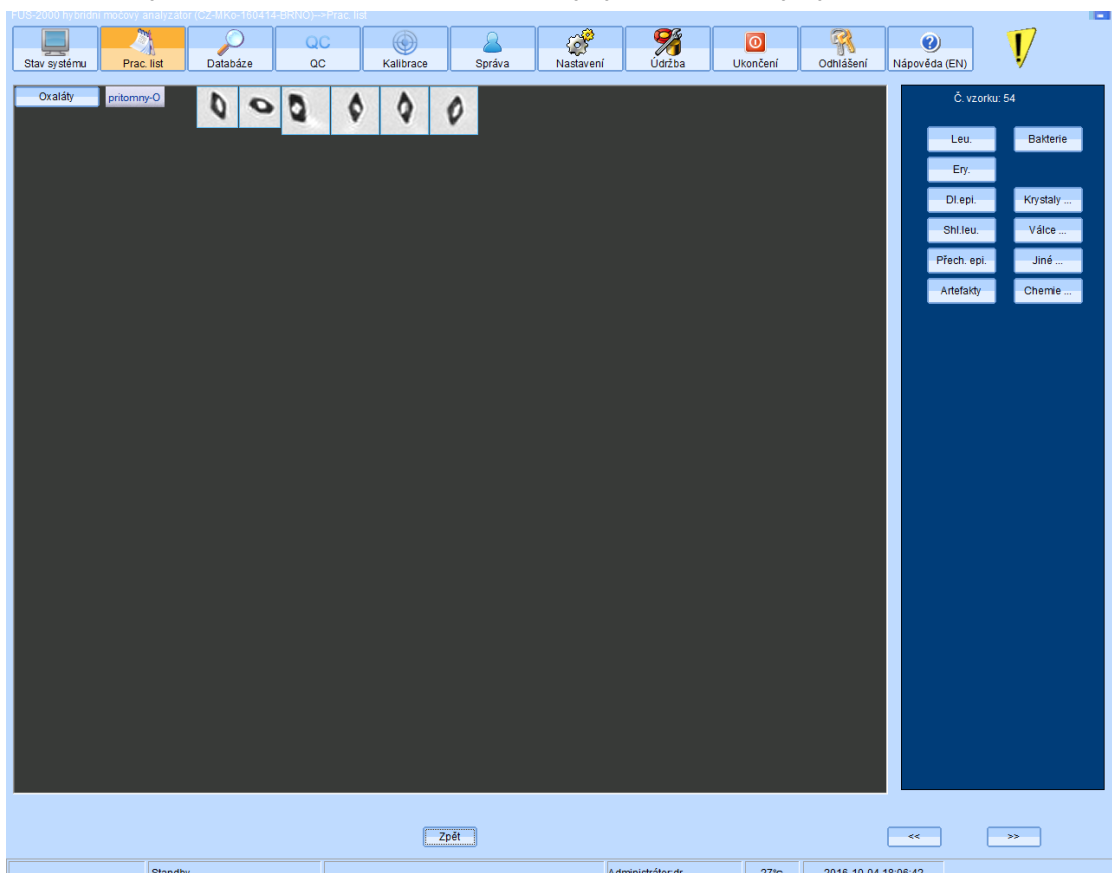
## Кристаллы оксалата кальция



Кристаллы оксалата кальция на кадрированных микрофото FUS-2000

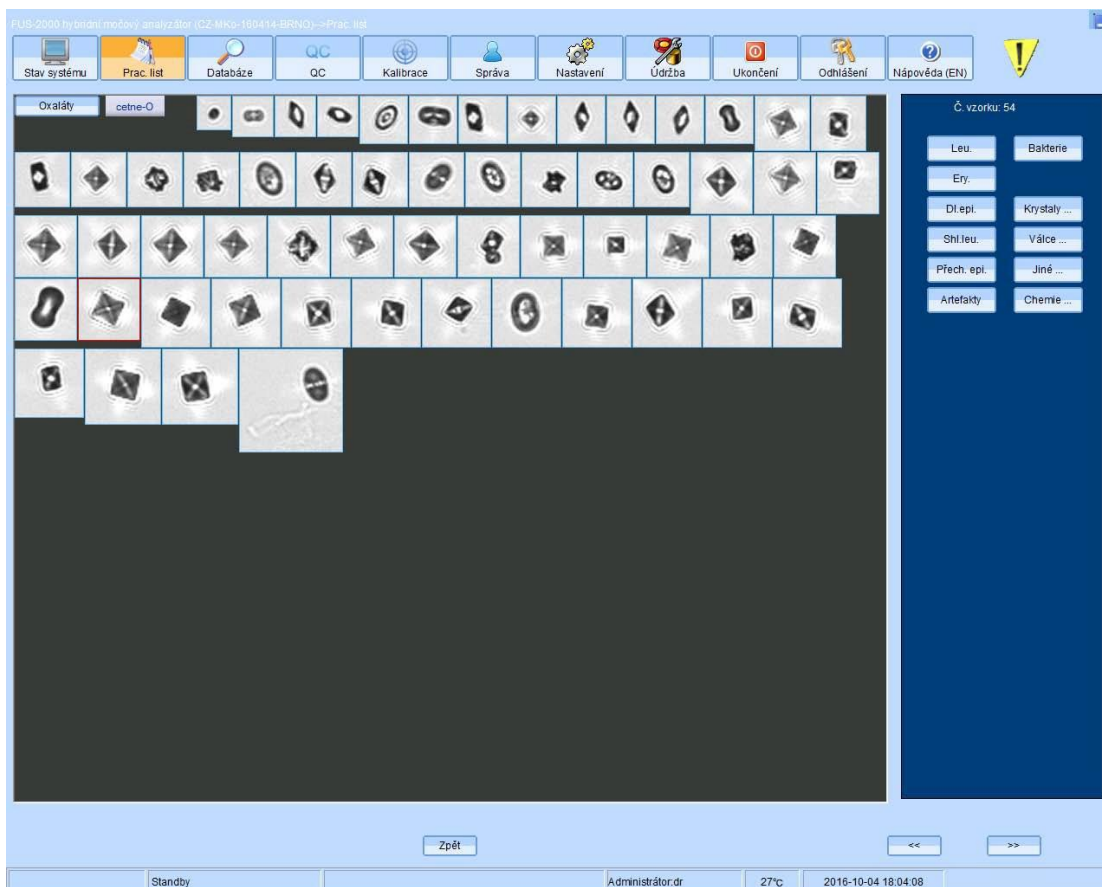


**Кристаллы оксалата кальция на кадрированных микрофото FUS-2000**

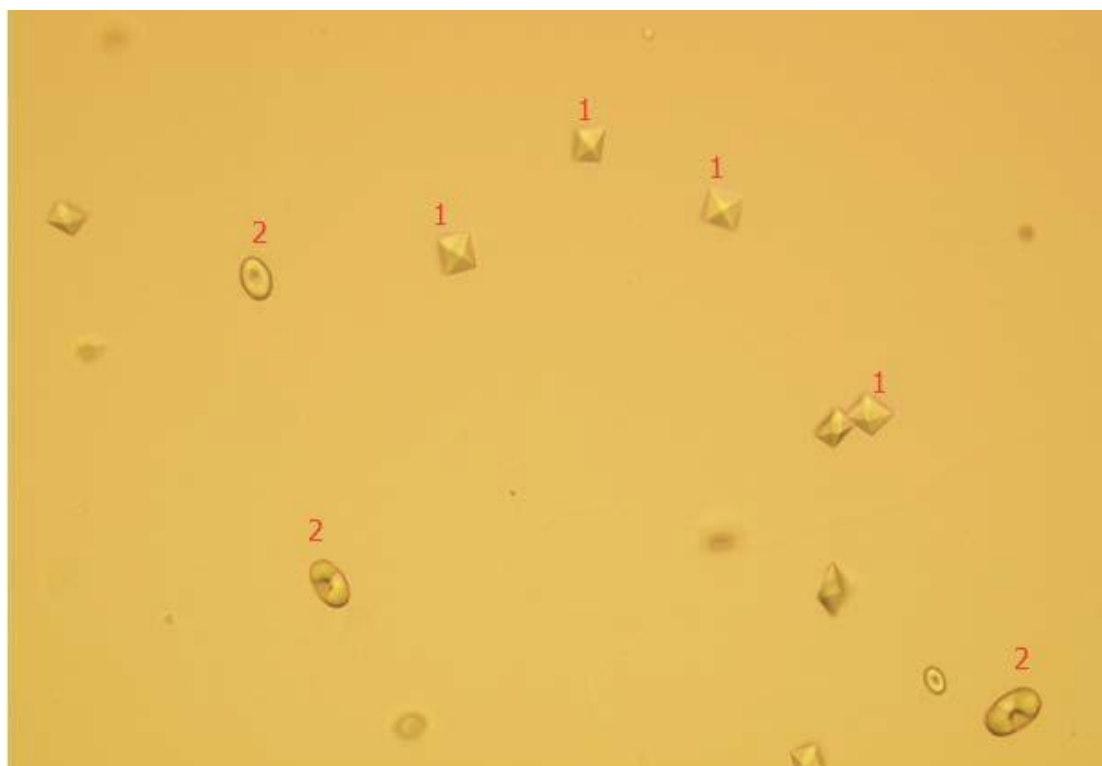


**Кристаллы оксалата кальция на кадрированных микрофото FUS-2000**

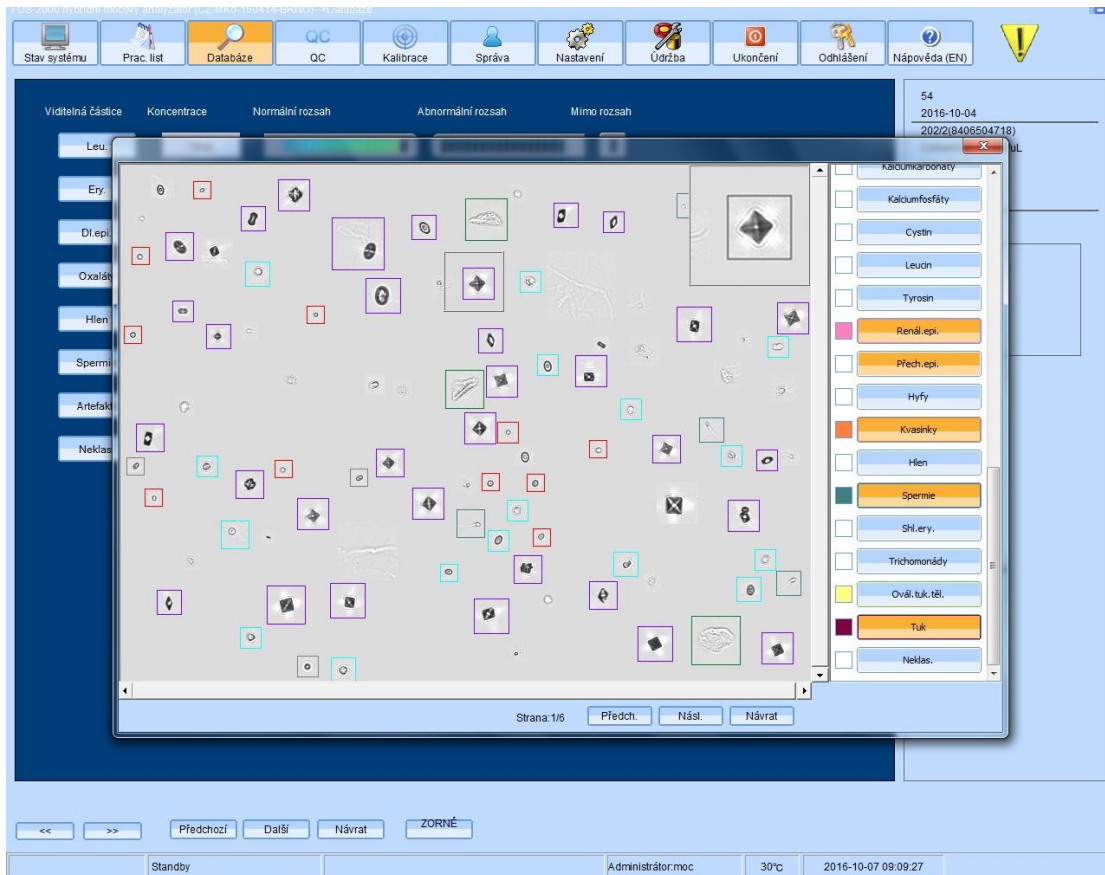




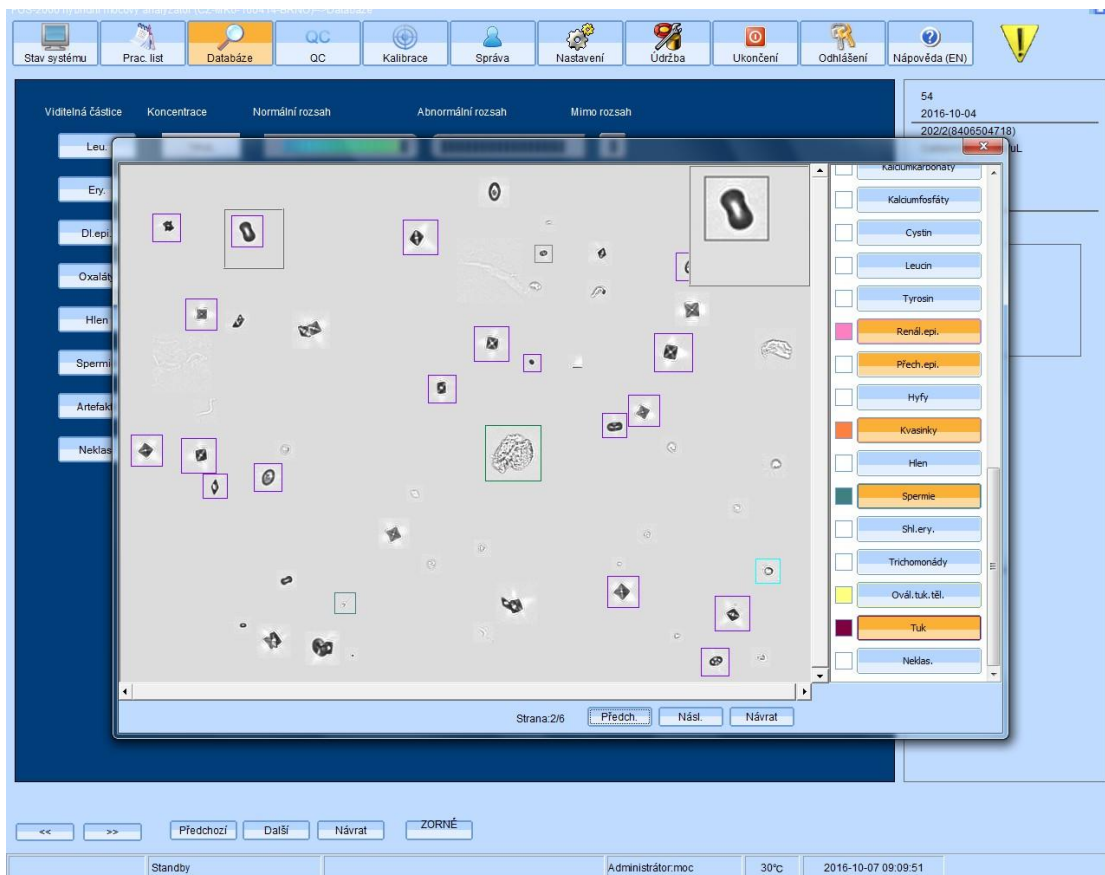
**Кристаллы оксалата кальция на кадрированных микрофото FUS-2000**



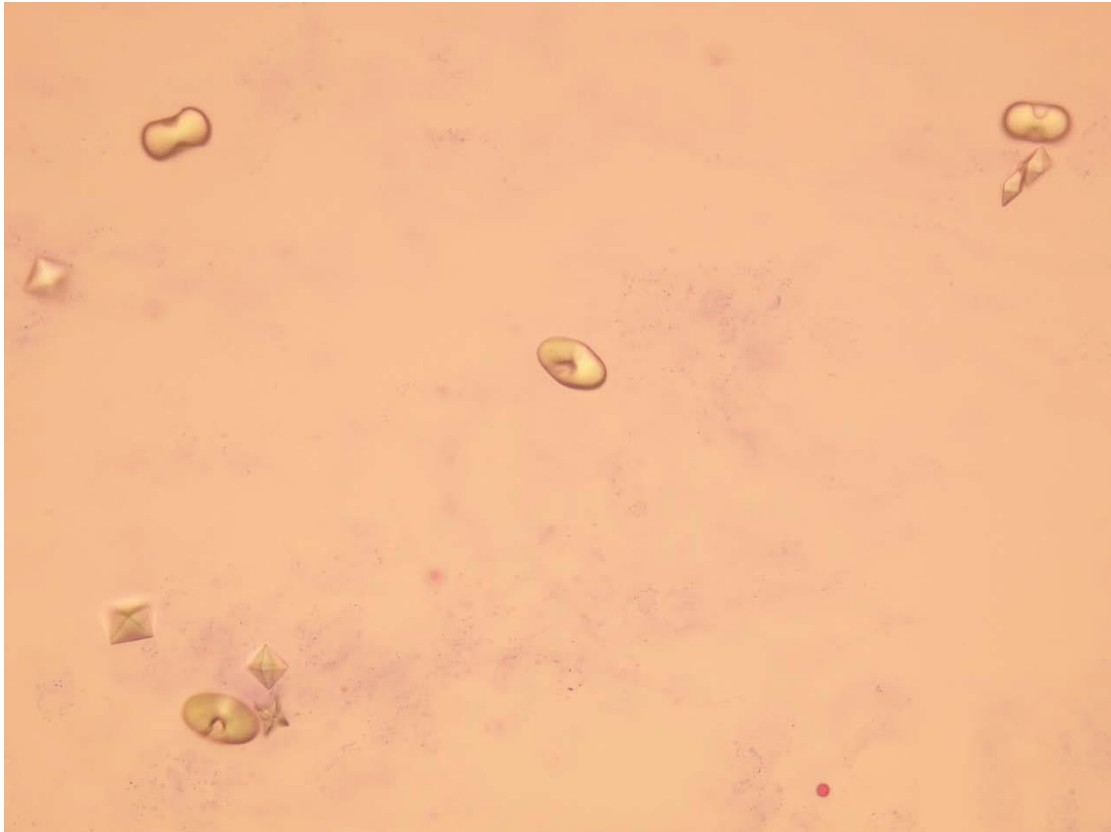
**1. Моногидрат оксалата кальция 2. Дигидрат оксалата кальция  
при микроскопии нативного осадка**



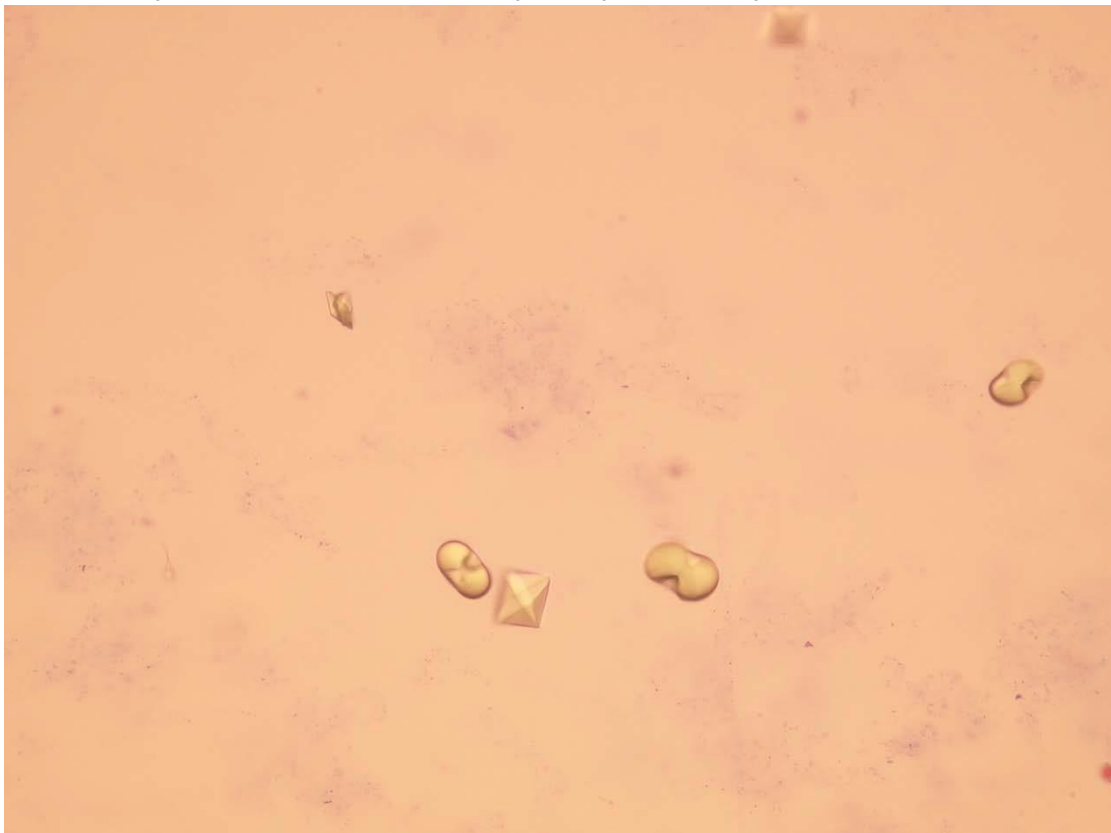
**Кристаллы оксалата кальция на изображении общего поля FUS-2000**



**Кристаллы оксалата кальция на изображении общего поля FUS-2000**



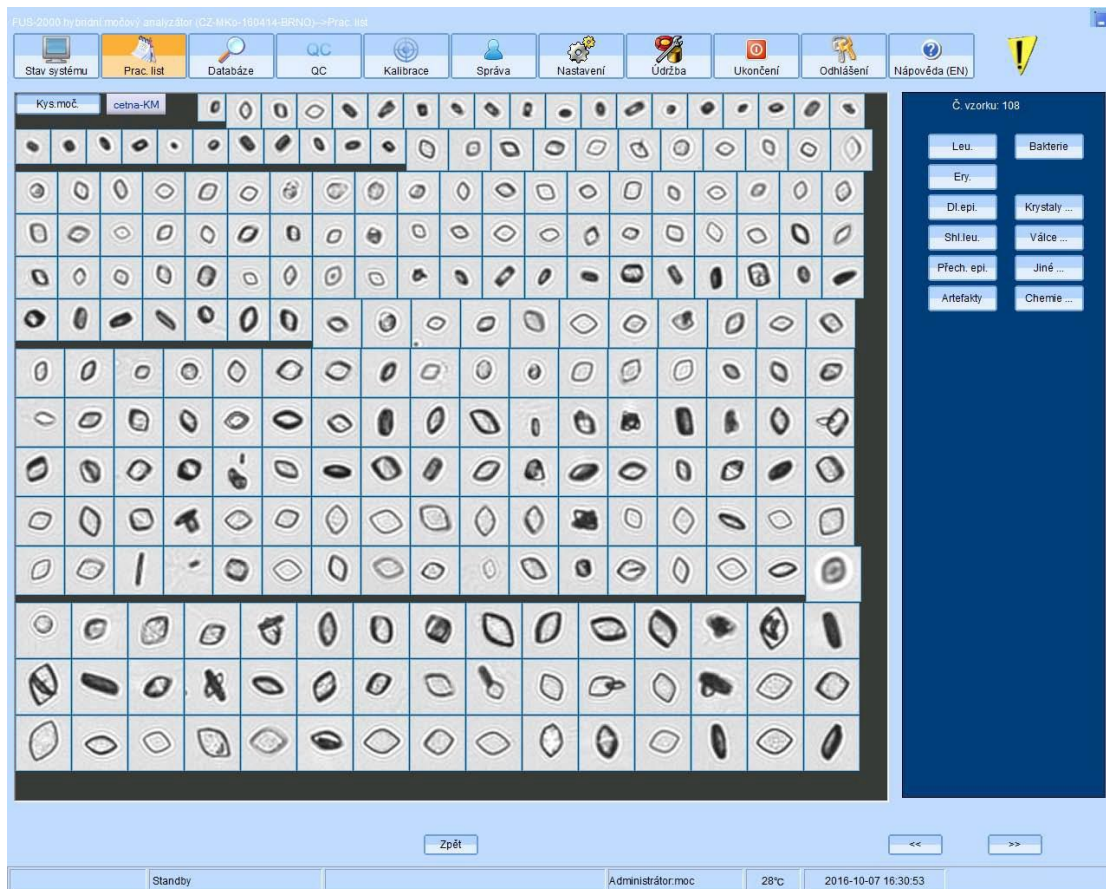
**Кристаллы оксалата кальция при микроскопии окрашенного осадка**



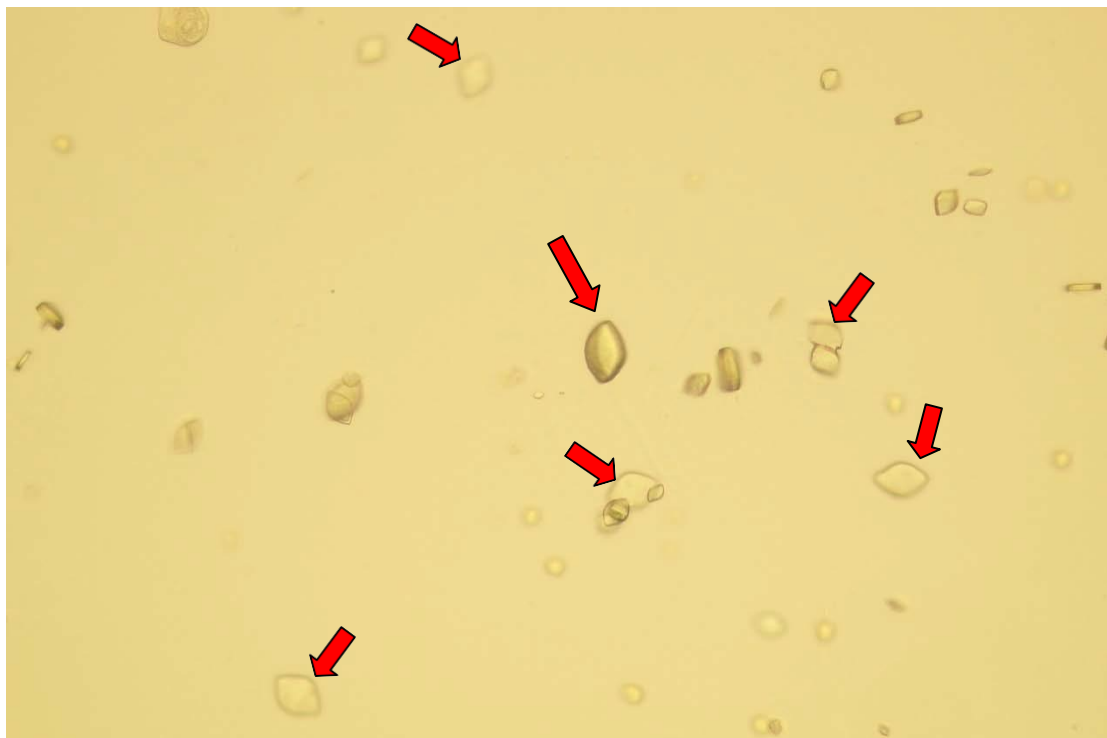
**Кристаллы оксалата кальция при микроскопии окрашенного осадка**

2. **Кристаллы мочевой кислоты:** мочевая кислота является продуктом метаболизма пуриновых оснований и их производных. Она выделяется как мочевая кислота или ураты, часто встречающиеся в кислой моче. Кристаллы бесцветные, светло-желтые или желто-коричневые. Иногда они прилипают к слизи и образуют цилиндриды. Кристаллы мочевой кислоты имеют разнообразные формы и размеры, обычно треугольной, призматической, ромбовидной, гантелевидной, лимонообразной формы, в форме бабочки (лепестков), «X» и т.д. (Метод идентификации: кристаллы мочевой кислоты растворяются в растворе гидроксида натрия, но нерастворимы в уксусной или соляной кислотах, растворяются после добавления аммиака с образованием урата аммония.) Употребление слишком большого количества животной пищи, содержащей пурины, приводит к увеличению содержания мочевой кислоты и ее кристаллов в моче. Кристаллы мочевой кислоты часто появляются в моче у пациентов с подагрой, лейкоемией и лимфомой. Накопление мочевой кислоты в почечных канальцах и интерстициальном пространстве может приводить к нефропатии и образованию мочекислых камней, с осложнениями в виде закупорки почечных канальцев и интерстициального поражения почек. Ухудшение реабсорбционной функции канальцев приводит к образованию мочи с высокой концентрацией уратов, в результате чего может развиваться почечная недостаточность. Концентрация мочевой кислоты повышена при острой подагре, острой лихорадке у детей, хроническом интерстициальном нефрите. Если у пациентов во время химиотерапии увеличивается содержание кристаллов мочевой кислоты, это является признаком увеличения метаболизма пуринов, что связано с повреждением клеток. Постоянно высокое количество кристаллов мочевой кислоты разного вида, вероятно, вызывается вышеуказанными заболеваниями.

## Кристаллы мочевой кислоты

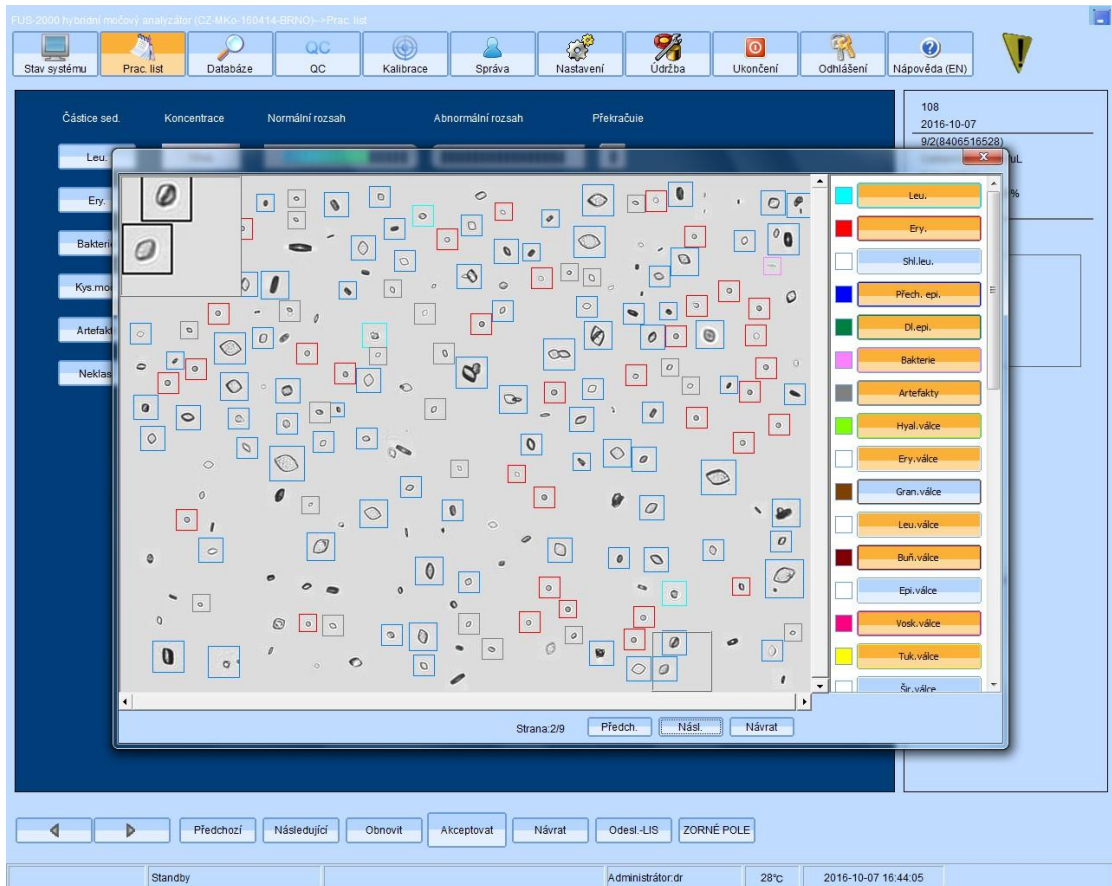


Кристаллы мочевой кислоты на кадрированных микрофото FUS-2000

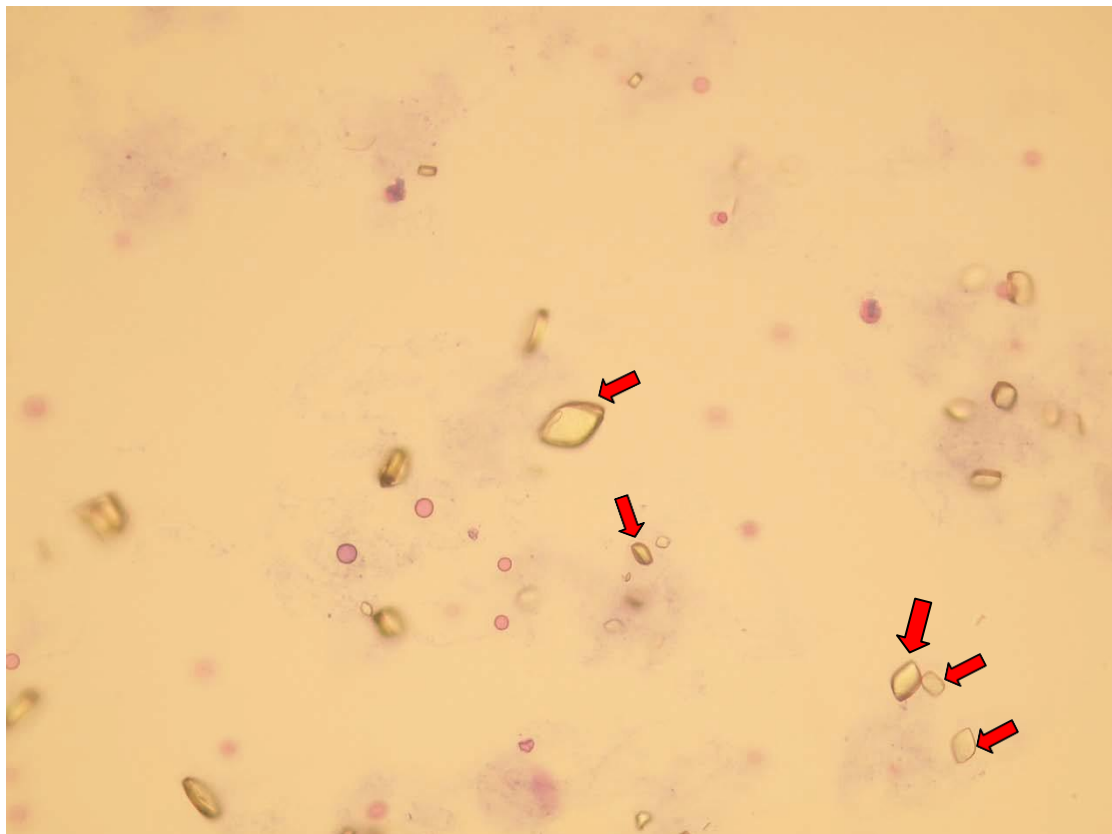


Кристаллы мочевой кислоты при микроскопии нативного осадка





**Кристаллы мочевой кислоты на изображении общего поля FUS-2000**

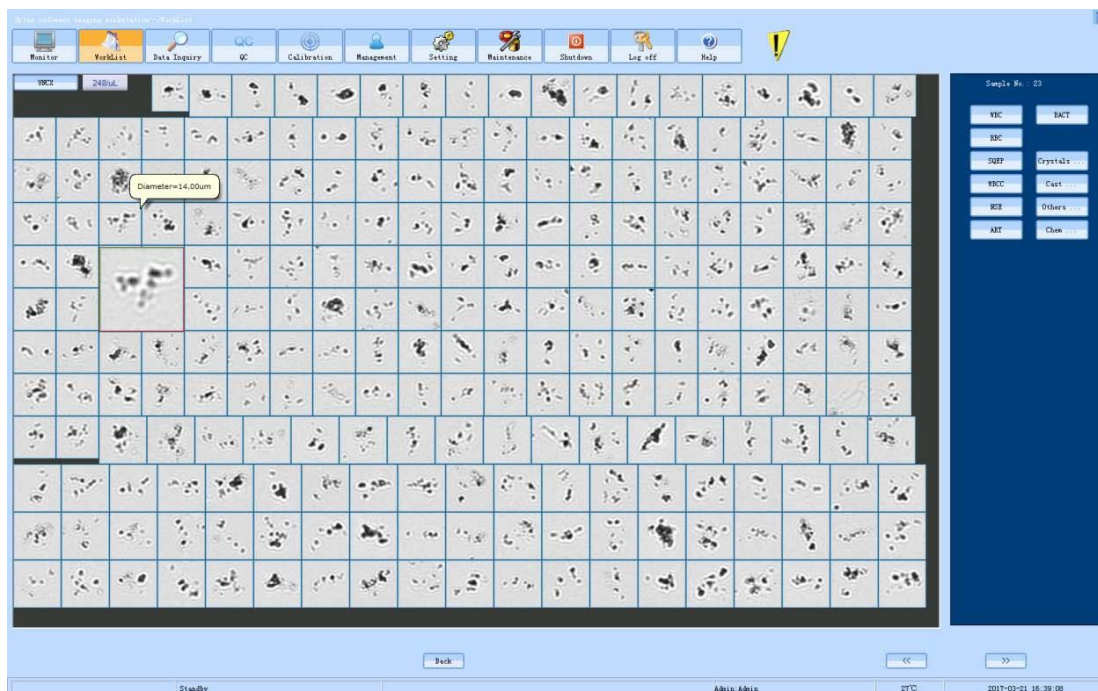

**Кристаллы мочевой кислоты при микроскопии окрашенного осадка**

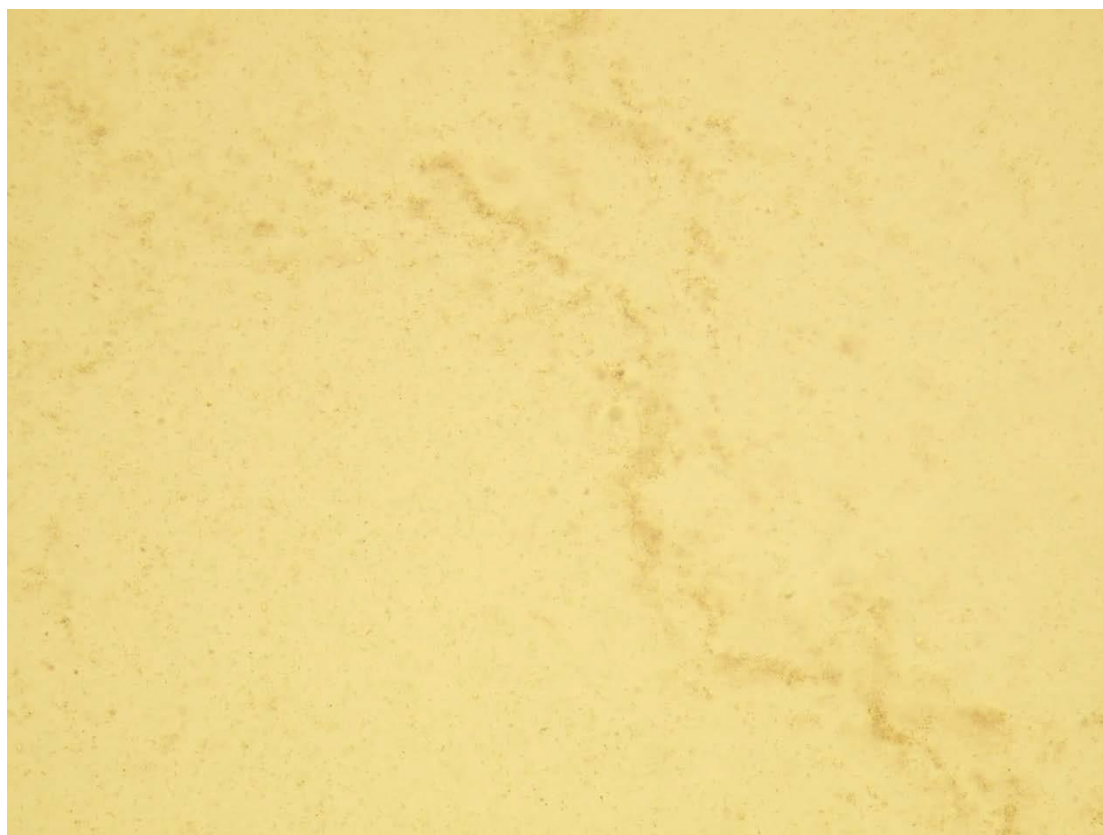


3. **Аморфные ураты** представляют собой в основном смеси уратов натрия, калия, кальция и микрокристаллов урата магния. При хранении концентрированной или сильноокислой мочи при низкой температуре из нее легко выпадают аморфные ураты. Ураты кальция бледно-желтые, шарообразной или ромбовидной формы, с шиповидными выростами, и они растворяются при нагреве и при подкислении. Обычно наблюдаются у новорожденных или в щелочной моче и, как правило, не имеют клинического значения. (Метод идентификации: растворение при нагревании, растворение при добавлении уксусной кислоты, последующий переход в кристаллы мочевой кислоты).

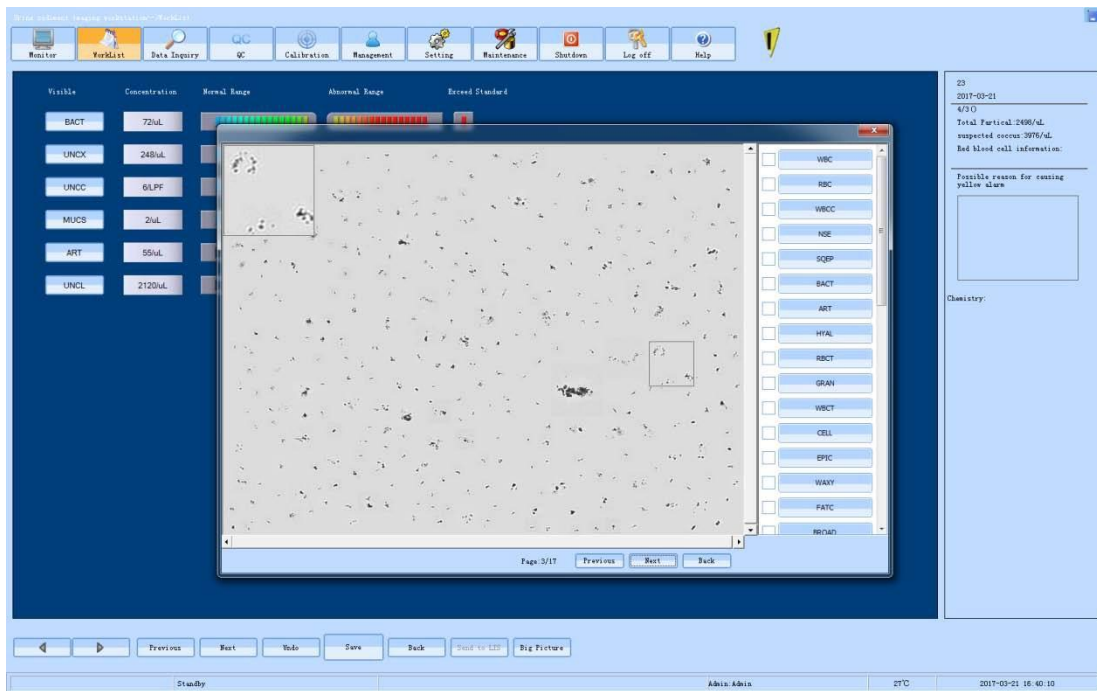
## Аморфные ураты



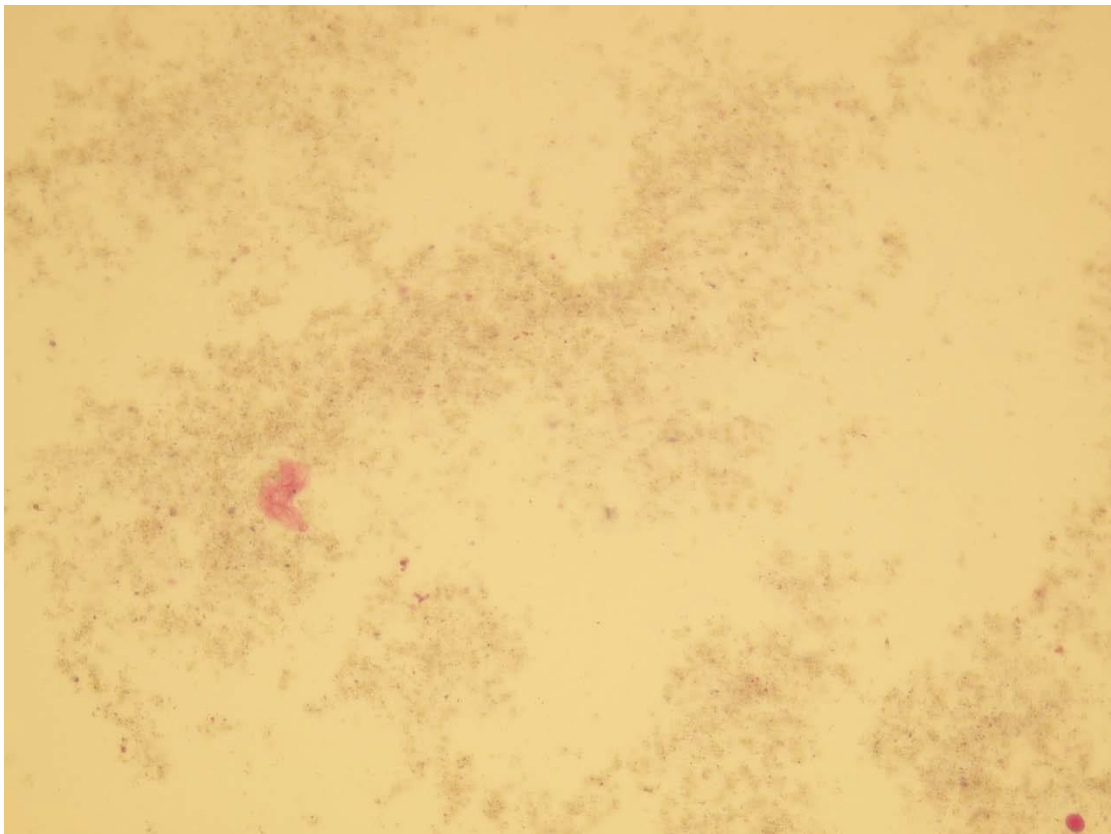
Аморфные ураты на кадрированных микрофото FUS-2000



Аморфные ураты при микроскопии нативного осадка

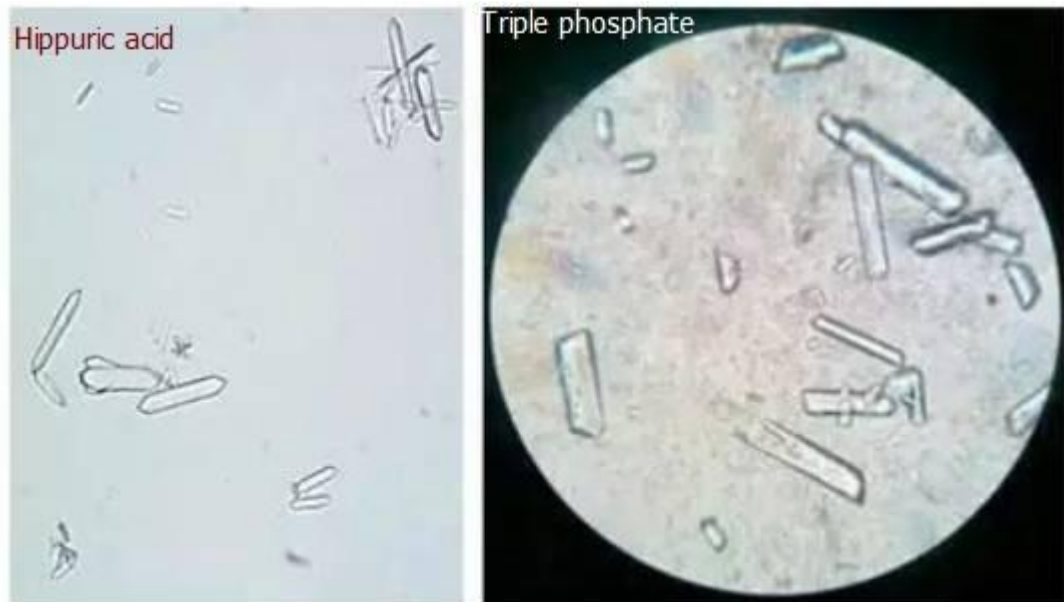

**Аморфные ураты на изображении общего поля FUS-2000**



**Аморфные ураты при микроскопии окрашенного осадка**

4. **Кристаллы гиппуровой кислоты** в норме присутствуют в моче человека и травоядных, больше в моче травоядных. Это комбинированные продукты бензойной кислоты и глицина. Морфология связана со скоростью кристаллизации, поэтому могут наблюдаться формы иглы, пластины, ромбической или треугольной призмы. Часто присутствуют в моче и не имеют клинического значения. (Метод идентификации: нагревание с растворением в соляной кислоте, гидроксиде калия.) Появляются только в кислой моче и иногда у людей, употребляющих много растительной пищи.



Кристаллы гиппуровой кислоты и трипельфосфаты – изображения из интернета

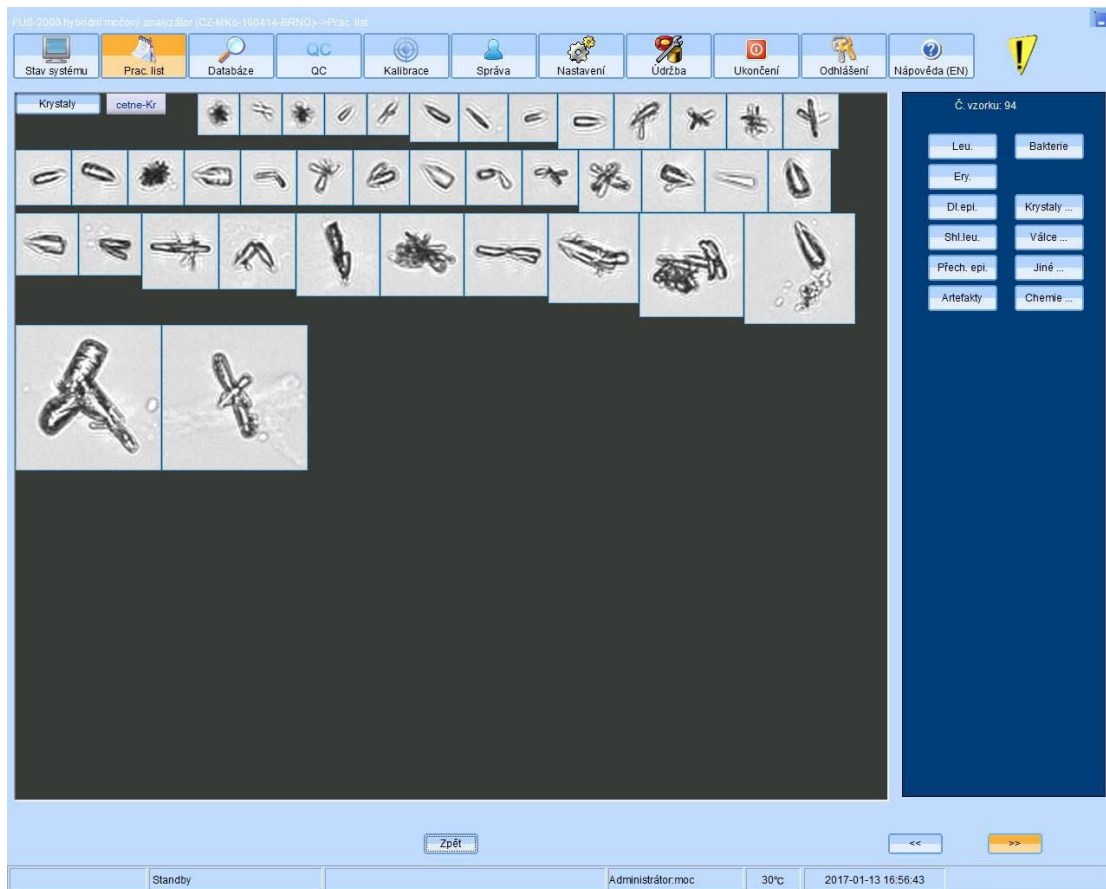
5. **Кристаллы фосфатов** включают в себя фосфат кальция, трипельфосфаты, аморфные фосфаты и т.д. Часто наблюдаются в щелочной или нейтральной моче. Происхождение – из пищи и продуктов метаболизма пищи. В норме присутствуют в моче. Долгосрочное присутствие фосфатных кристаллов в моче свидетельствует о возможности образования фосфатных камней.

а) **Кристаллы фосфата кальция** обычны в щелочной моче. Они бесцветные или бледно-серые, в основном аморфной, чешуйчатой, столбчатой, грануловидной и треугольной формы. Расположены в виде звезд или пучков и плавают на поверхности мочи. Эти кристаллы похожи на кристаллы тирозина, сульфата кальция, гиппуровой кислоты, и их легко спутать. (Метод идентификации: кристаллы фосфата кальция растворяются в уксусной и соляной кислоте, но не в гидроксиде калия, кристаллы гиппуровой кислоты не растворяются в уксусной кислоте, а растворяются в гидроксиде калия и появляются только в кислой моче.) Долгосрочное присутствие большого количества кристаллов фосфата кальция в моче нужно принимать во внимание при ведении пациентов с гиперпаратиреозом (гиперфункцией паращитовидных желёз), почечным канальцевым ацидозом, остеопорозом.

б) **Трипельфосфатные кристаллы** – самые распространенные кристаллы в моче. Кристаллы представляют собой двойные соли в форме квадратной колонны, крыши или конверта. Они бесцветны и имеют высокое преломление. Их очень легко идентифицировать. (Метод идентификации: не растворяются при нагреве, растворимы в уксусной и соляной кислотах.) Трипельфосфатные кристаллы часто обнаруживаются в моче пациентов с хронической инфекцией мочевыводящих путей, и их постоянное наличие может привести к камнеобразованию и закупорке мочевыводящих путей.

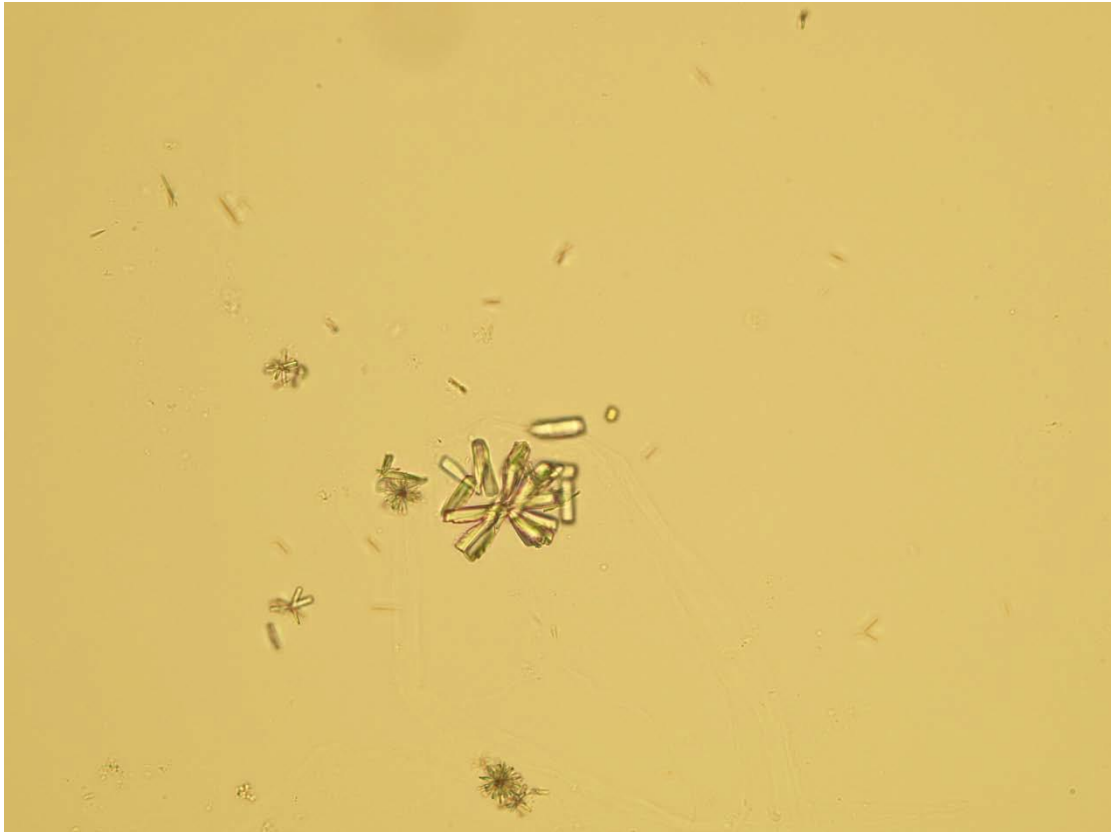
с) **Аморфные фосфаты** обычны для щелочной и нейтральной мочи. Это серые некристаллические гранулы. Обычно они относятся к нормальным метаболитам и не имеют клинического значения.

## Кристаллы фосфата кальция

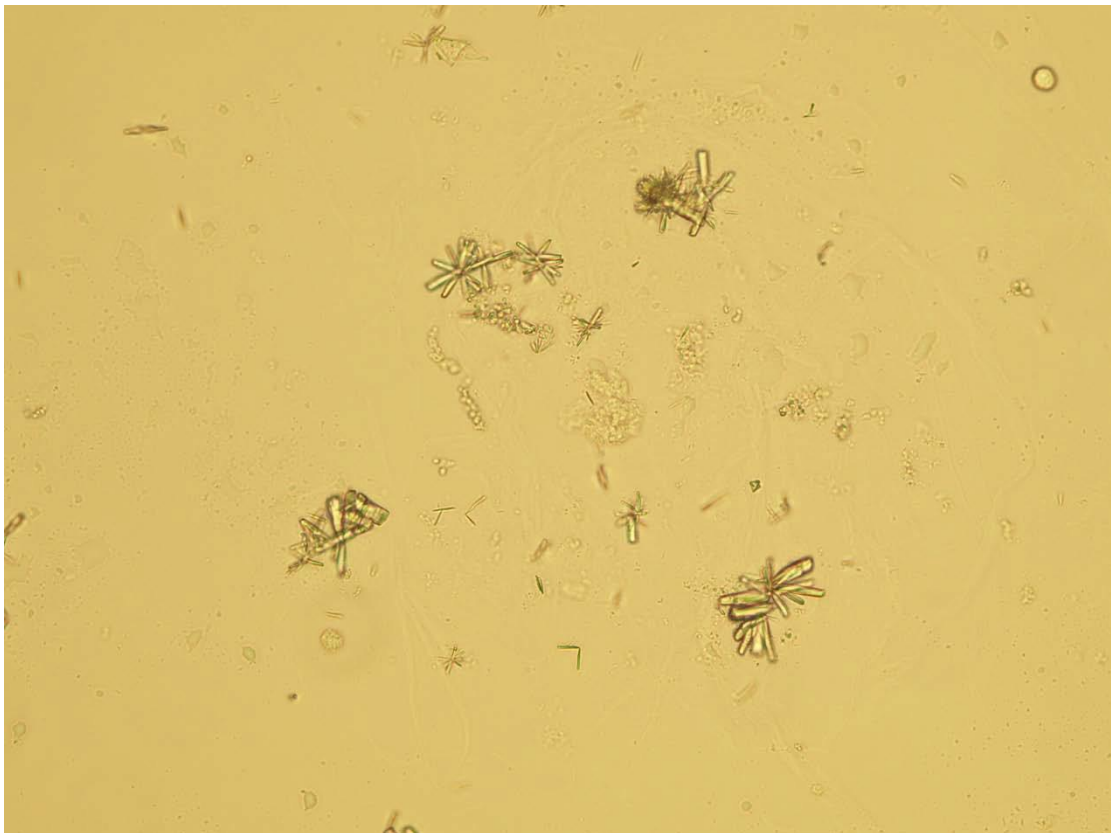


Кристаллы фосфата кальция на кадрированных микрофото FUS-2000

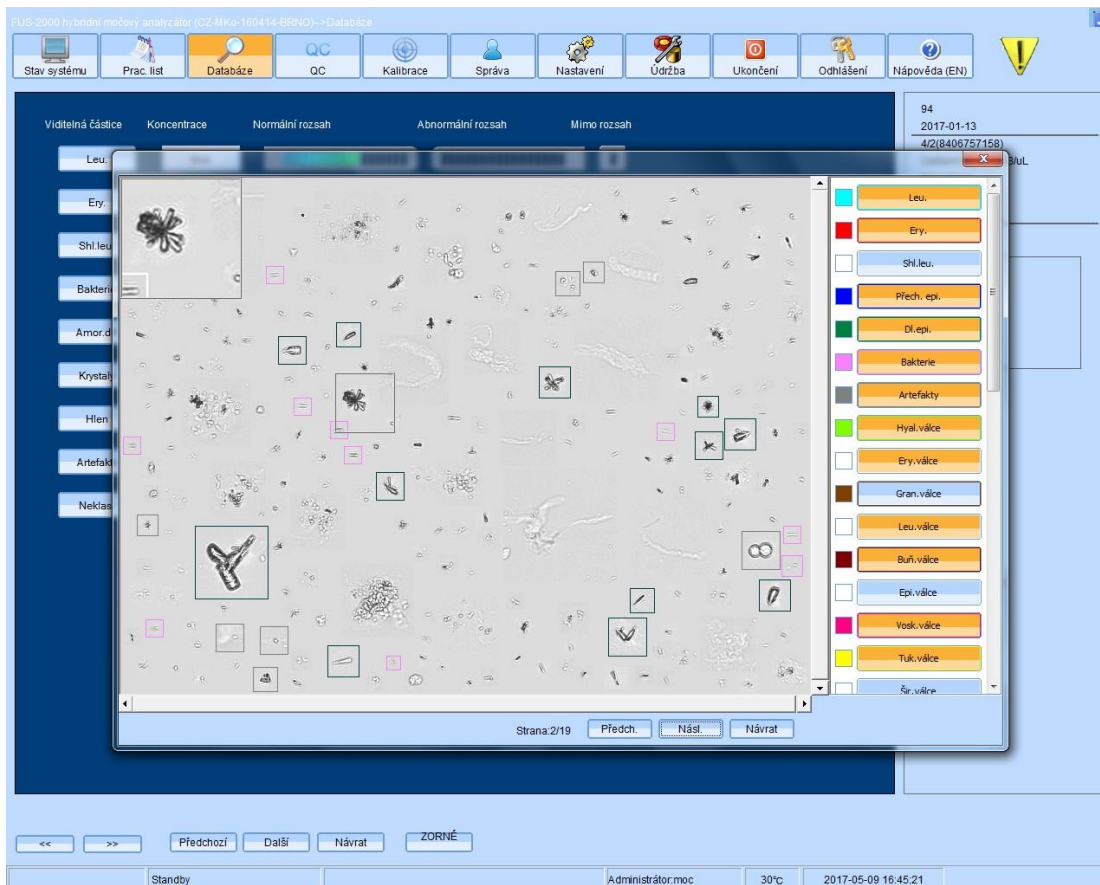




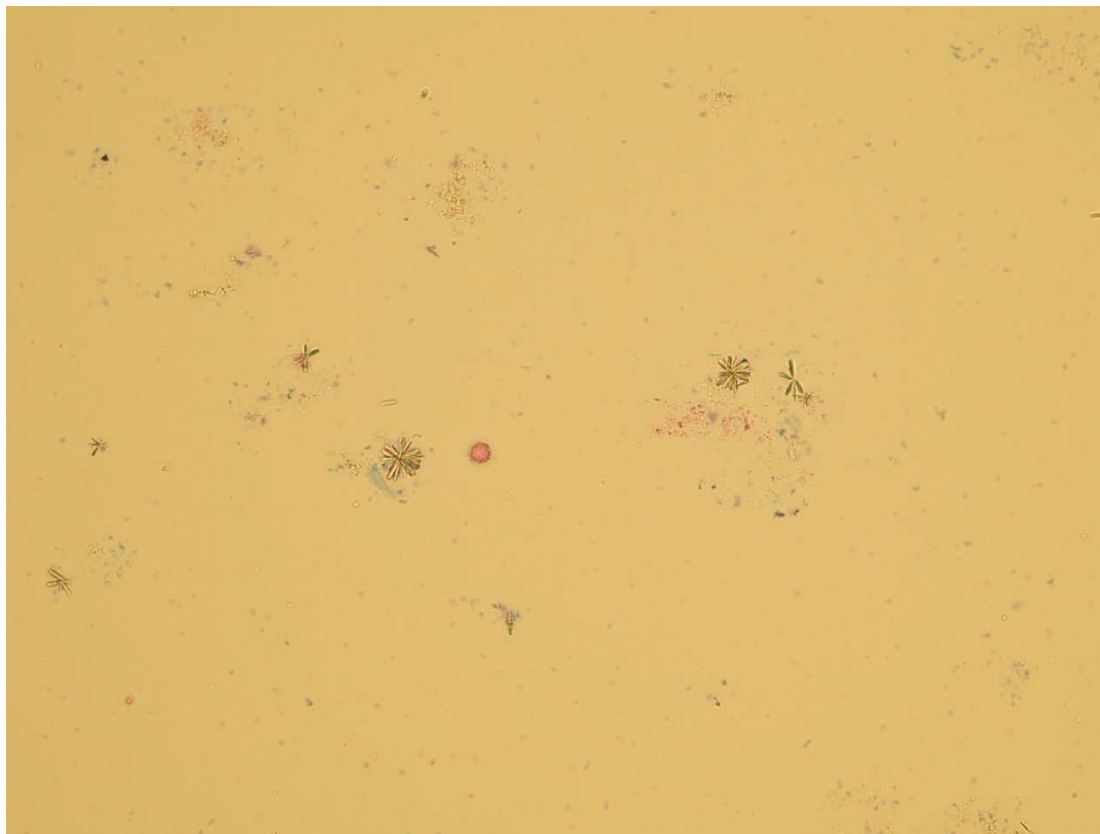
**Фосфат кальция при микроскопии нативного осадка**



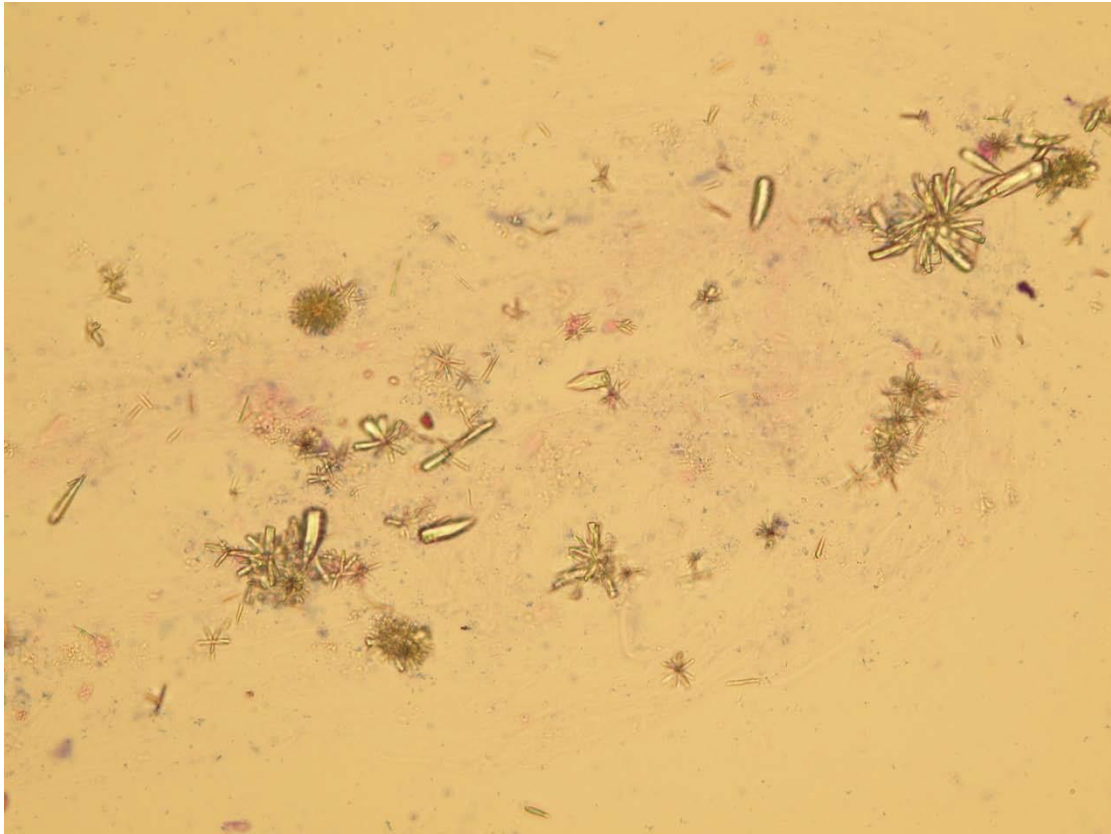
**Фосфат кальция при микроскопии нативного осадка**



**Фосфат кальция на изображении общего поля FUS-2000**

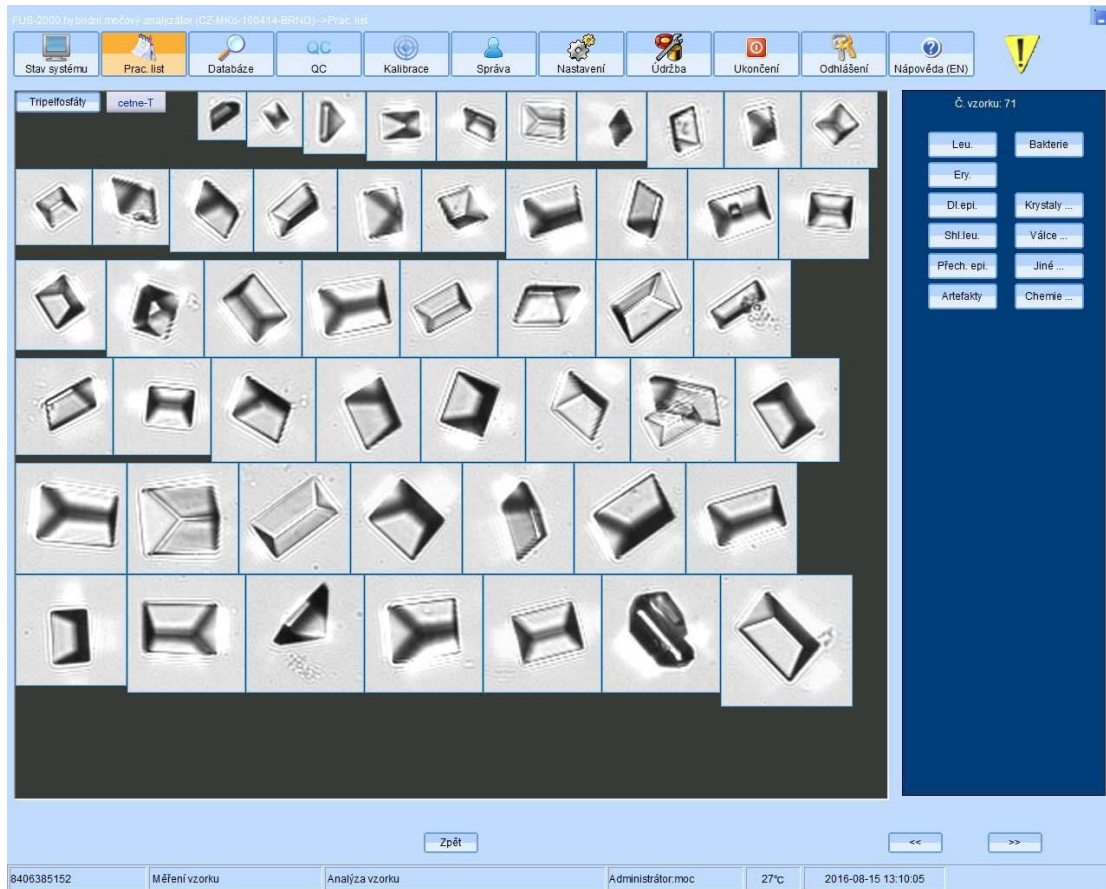


**Фосфат кальция при микроскопии окрашенного осадка**

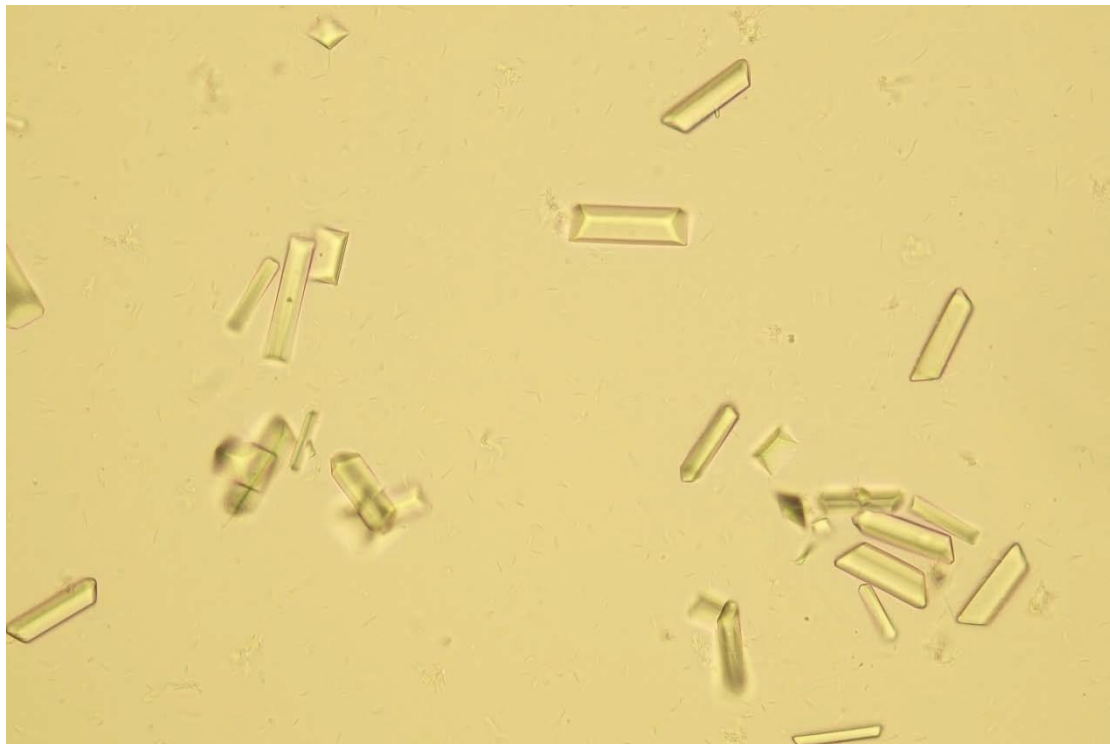


Фосфат кальция при микроскопии окрашенного осадка

## Трипельфосфатные кристаллы

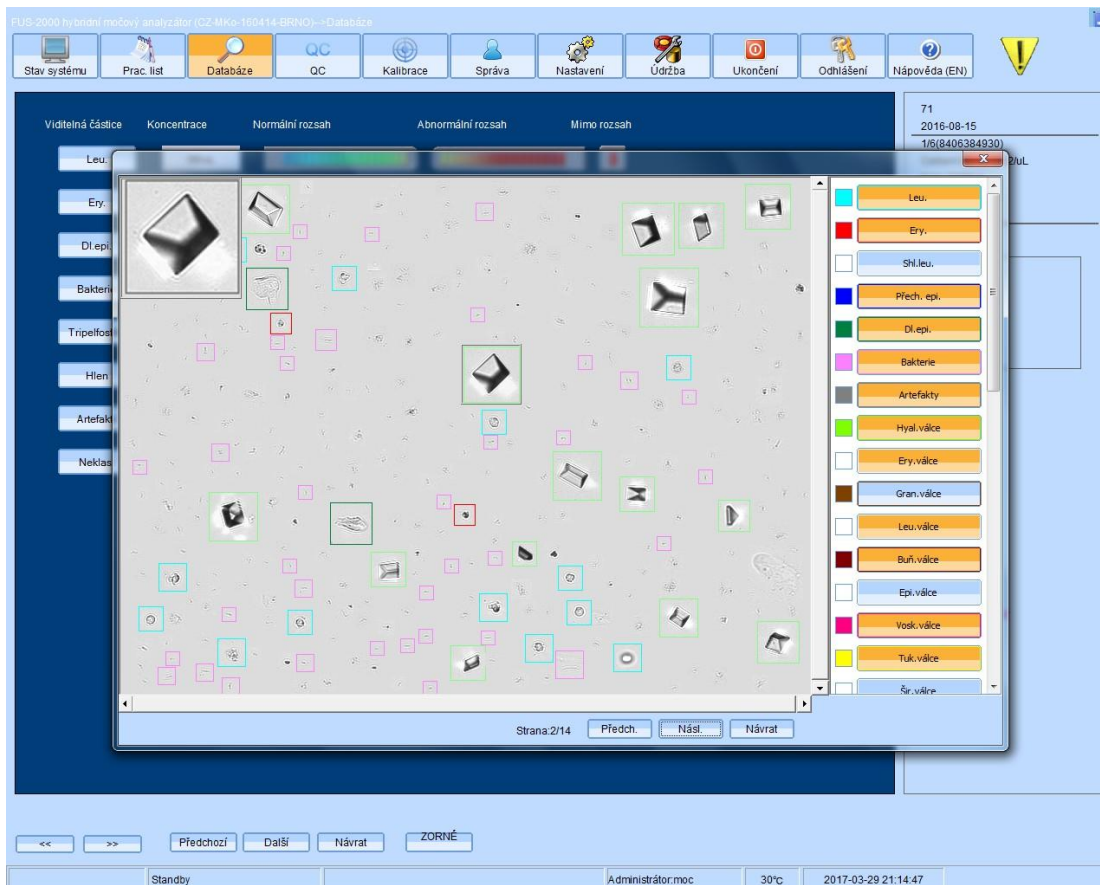


Трипельфосфатные кристаллы на кадрированных микрофото FUS-2000

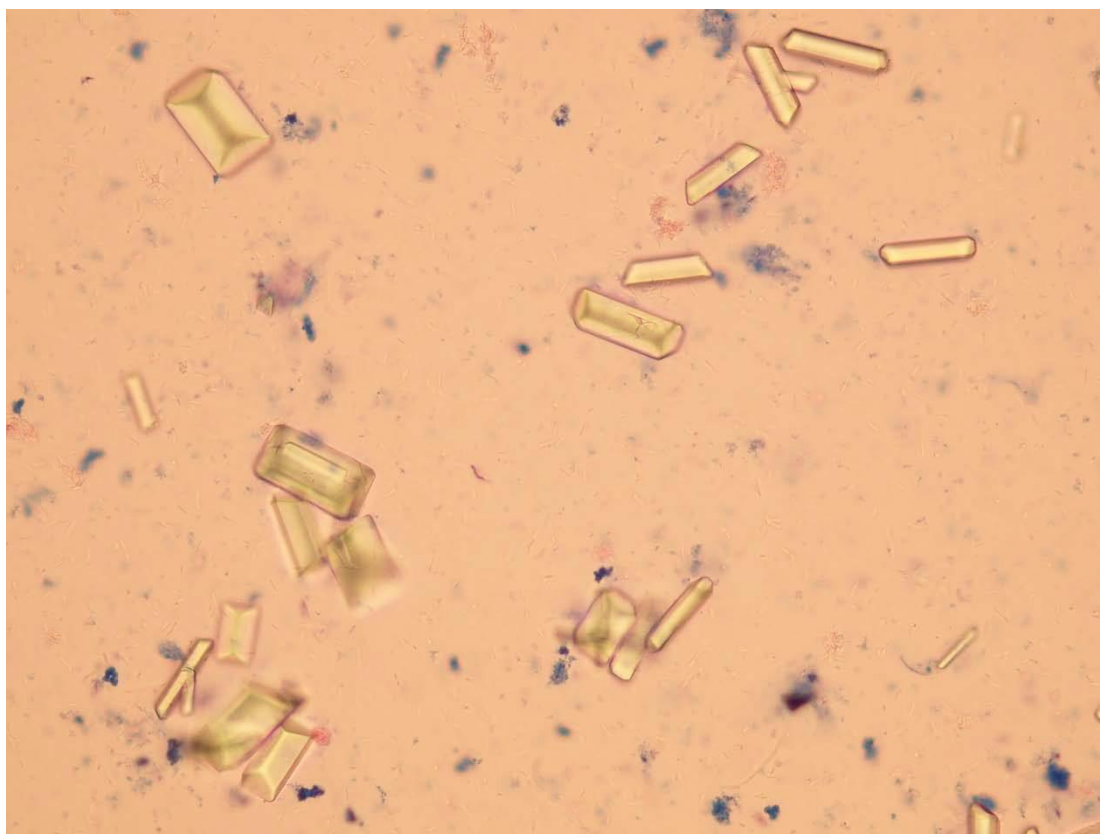


Трипельфосфатные кристаллы при микроскопии нативного осадка





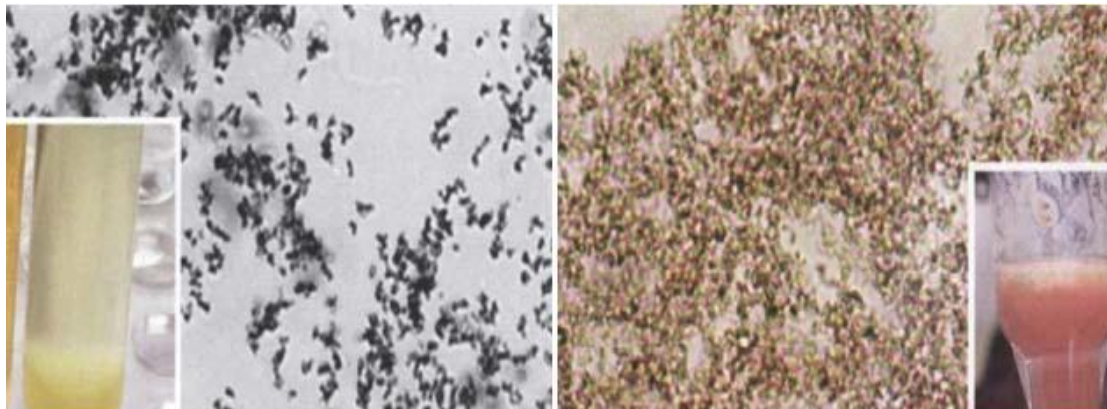
**Трипельфосфатные кристаллы на изображении общего поля FUS-2000**



**Трипельфосфатные кристаллы при микроскопии окрашенного осадка**

## Аморфные фосфаты

Сравнение изображений аморфных фосфатов и аморфных уратов. Их невозможно отличить под микроскопом.



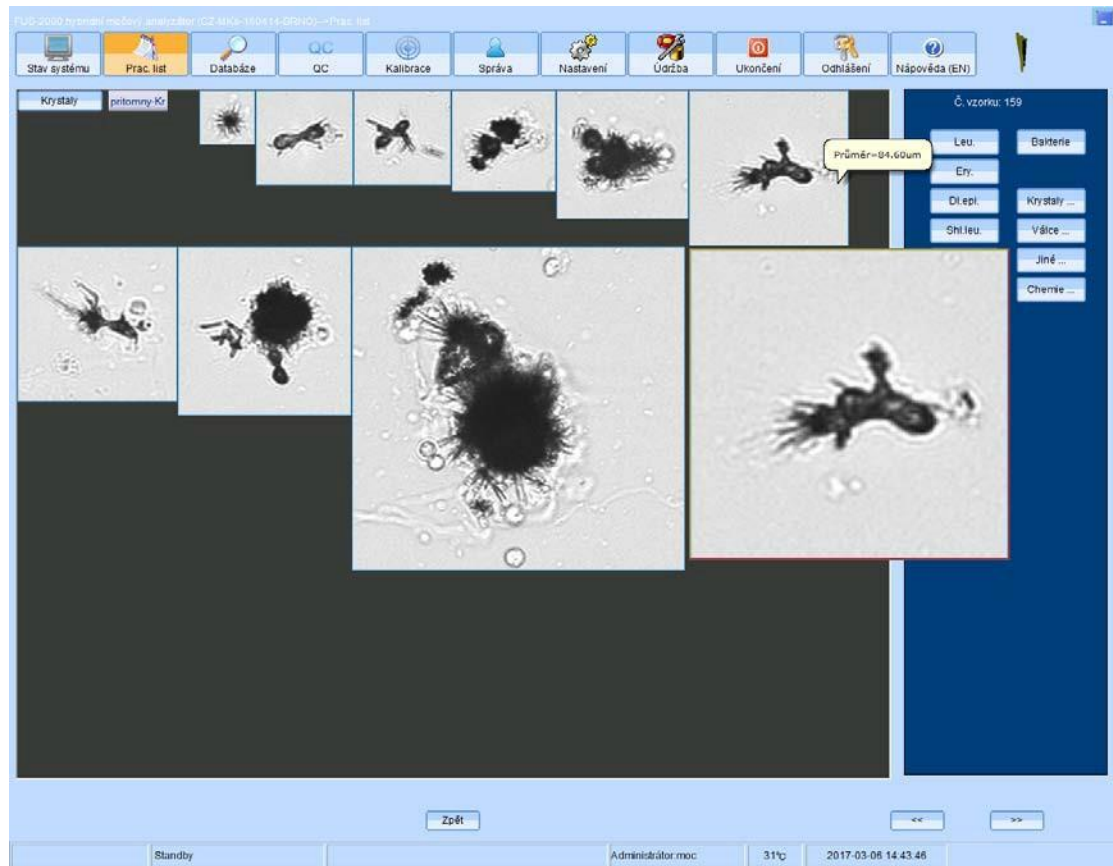
Аморфные фосфаты –  
изображение из Интернета

Аморфные ураты –  
изображение из Интернета

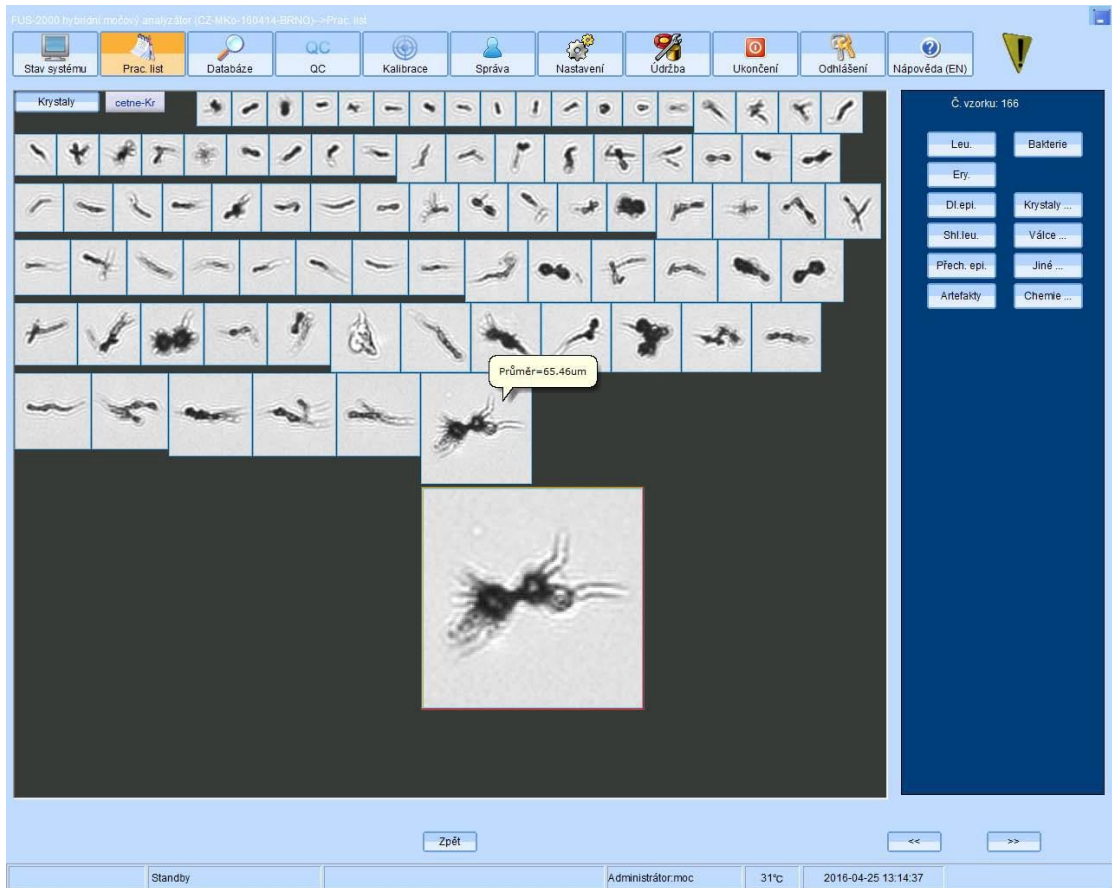


**6. Кристаллы урата аммония** - единственный вид кристаллов урата в щелочной моче, продукт мочевой кислоты и свободного аммония. Большинство из них - желтовато-бурые непрозрачные кристаллы. Типичная форма - корня или шиповатых шаров, иногда форма гантелей. (Метод идентификации: при нагревании с уксусной, соляной кислотой и гидроксидом калия кристаллы урата аммония могут растворяться.) Если в свежей моче присутствует много кристаллов урата аммония, это может указывать на бактериальную инфекцию мочевого пузыря.

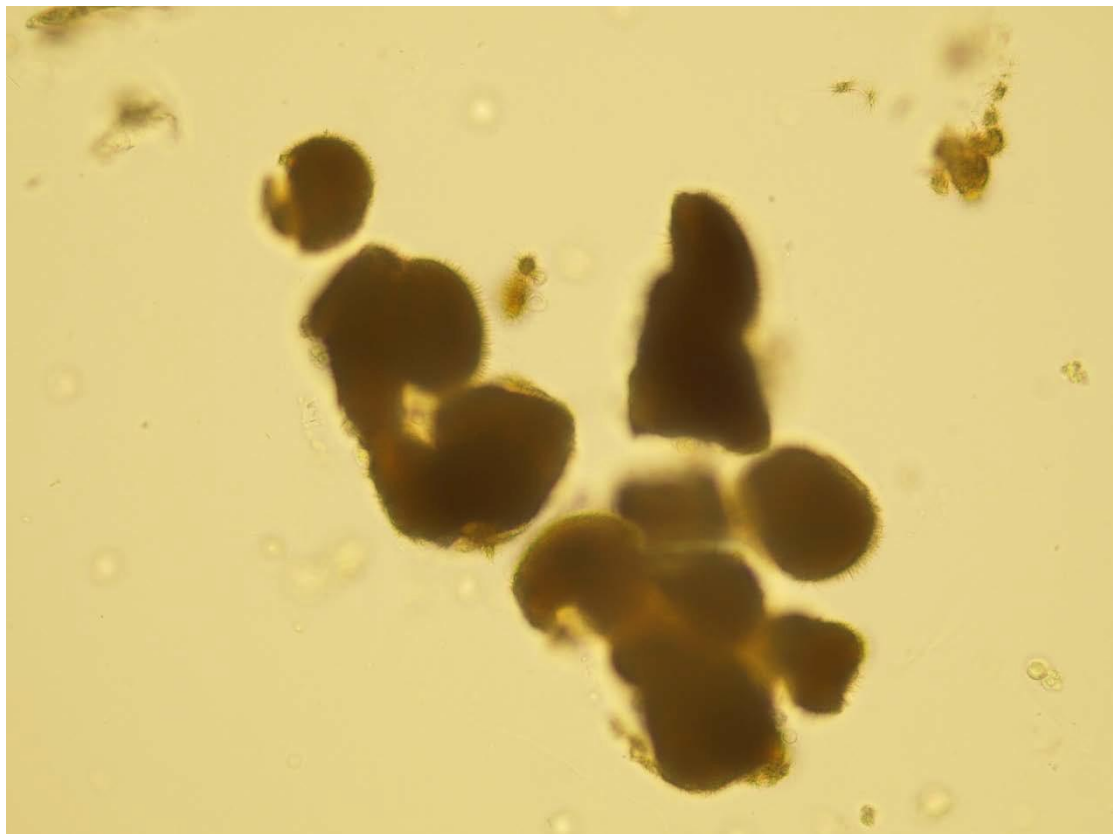
## Ураты аммония



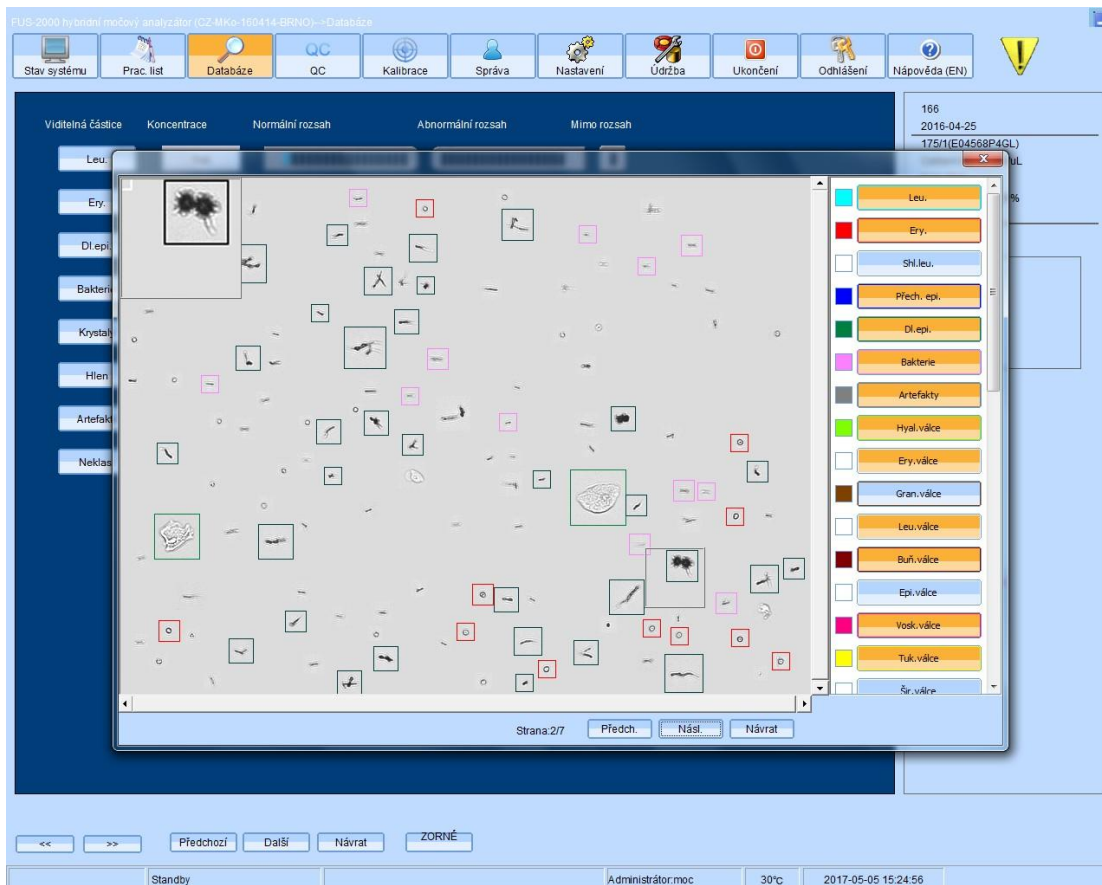
Ураты аммония на кадрированных микрофото FUS-2000



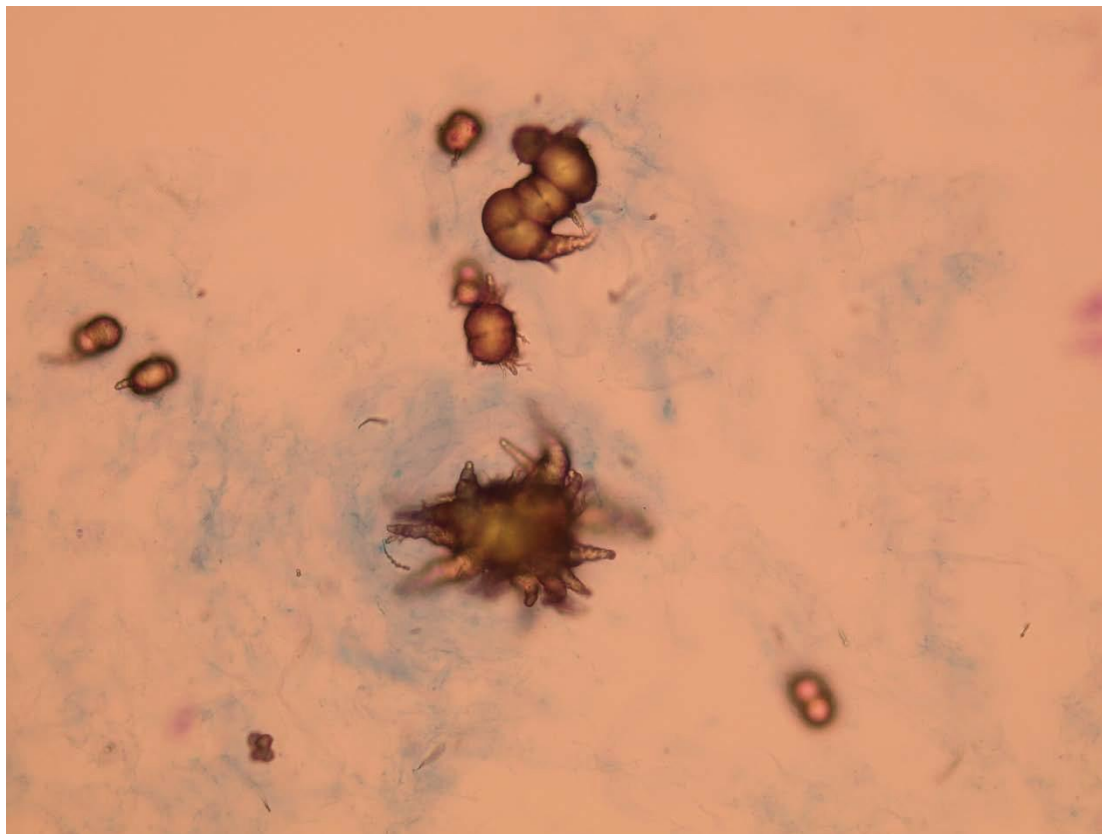
**Ураты аммония на кадрированных микрофото FUS-2000**



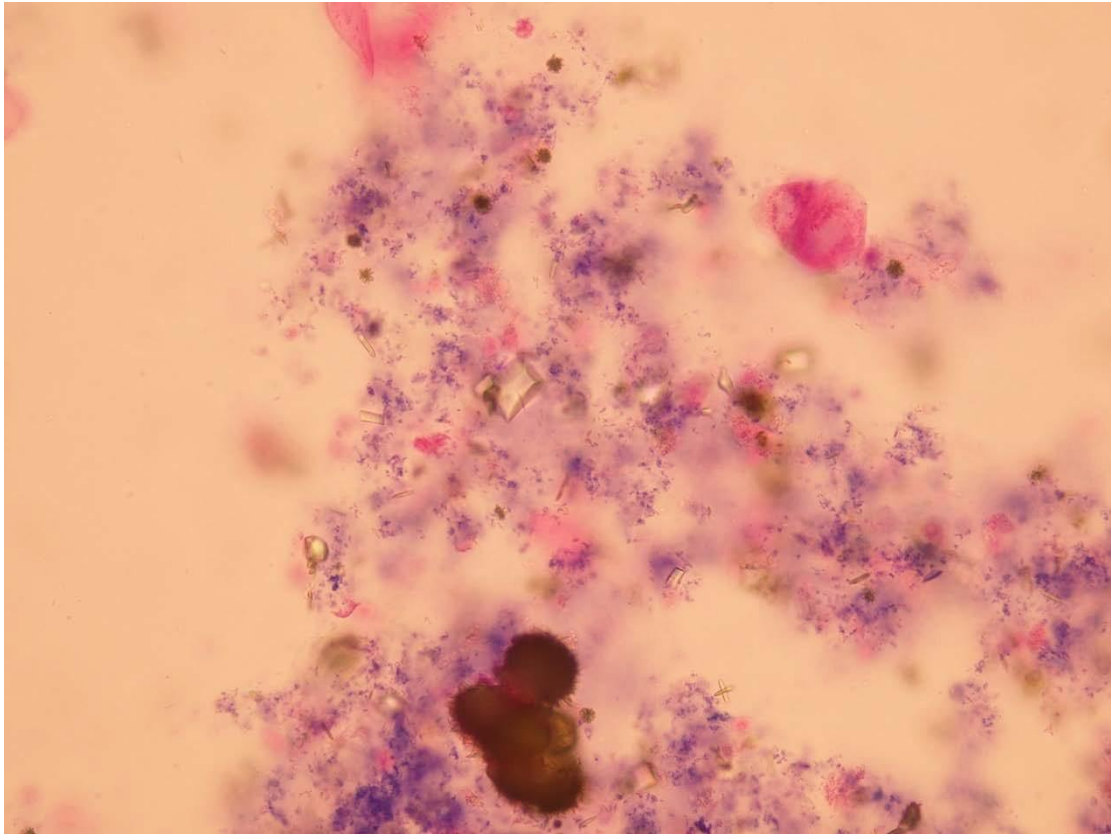
**Ураты аммония при микроскопии нативного осадка**



**Ураты аммония на изображении общего поля FUS-2000**



**Ураты аммония при микроскопии окрашенного осадка**



**Ураты аммония при микроскопии окрашенного осадка**

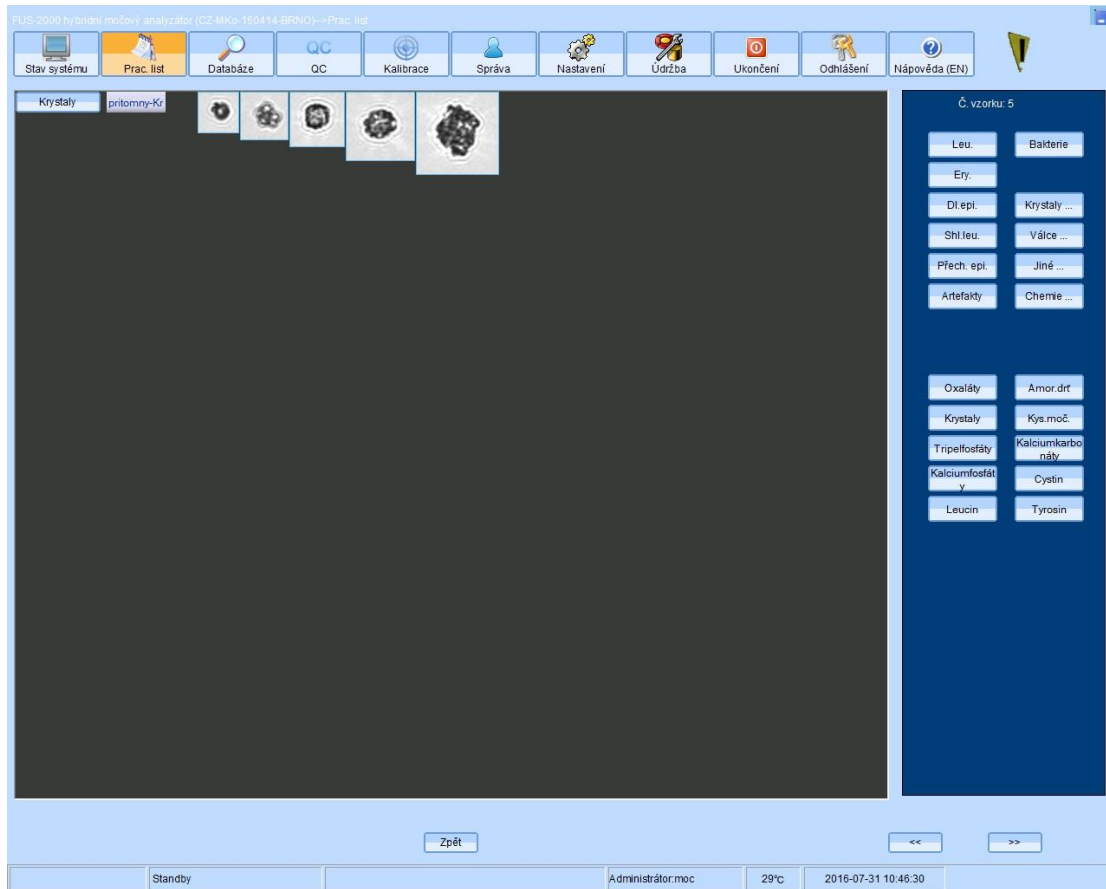
## В. Особенности патологических кристаллов.

Патологические кристаллы метаболического происхождения в моче связаны с различными нарушениями обмена веществ *in vivo*. О них следует незамедлительно сообщать клиницистам.

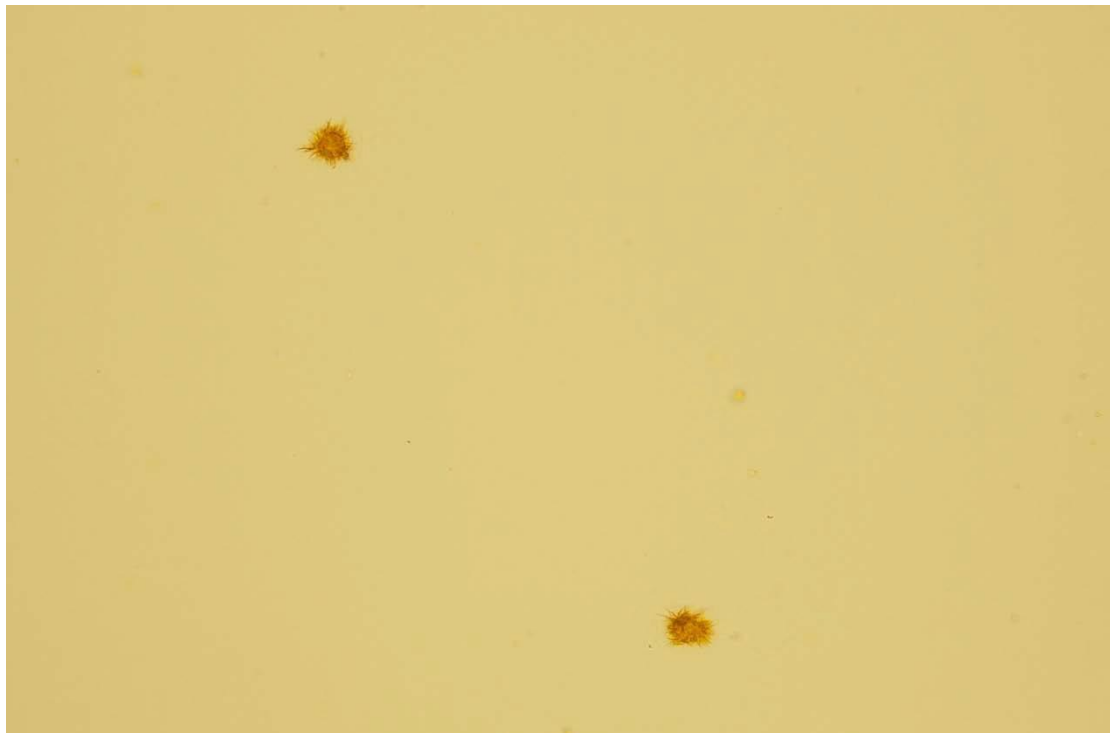
1. **Билирубин** является продуктом метаболизма гемоглобина, поэтому его присутствие можно рассматривать как патологию. Эти кристаллы имеют форму пучка игл или небольших блоков, иногда прикрепленных к поверхности лейкоцитов и эпителиальных клеток, фагоцитированных лейкоцитами. Они желтовато-красные, иногда пятнистые из-за окисления пигмента. (Метод идентификации: после добавления азотной кислоты кристаллы окисляются до зеленого биливердина и становятся зеленого цвета. Кристаллы растворимы в гидроксиде натрия или хлороформе). Кристаллы билирубина наблюдаются у пациентов с различными видами желтухи, таких как гемолитическая желтуха, желтуха при атрофии печени, раке печени, циррозе, отравлении органическим фосфором и т.д.
2. **Цистин** – продукт разложения белка. Имеет форму бесцветной шестиугольной чешуйки с четким краем и сильным преломлением. (Метод идентификации: кристаллы цистина не растворяются в уксусной кислоте, но растворяются в соляной, могут быстро растворяться в аммиаке, но снова кристаллизуются при добавлении уксусной кислоты.) Большое количество – признак камней в почках или мочевом пузыре. Хотя основной причиной является наследственная цистинурия, в редких случаях цистинурия может возникать у пациентов с сифилисом, ревматизмом и серьезными заболеваниями печени.
3. **Лейцин** – продукт разложения белка светло-жёлтого цвета с маленьким обесцвеченным шариком или масляной каплей посередине. Видны концентрические круги или частые радиальные полосы. Преломление сильное. (Метод идентификации: кристаллы лейцина не растворяются в соляной, но растворимы в уксусной кислоте и гидроксиде калия.)
4. **Тирозин** – продукт разложения белка. Это желтоватые иглообразные кристаллы, расположенные группой или в виде пера. (Метод идентификации: кристаллы тирозина не растворяются в уксусной, но растворимы в соляной кислоте и гидроксиде калия.) Наличие в моче означает плохой прогноз при тяжелом заболевании печени, например остром некрозе печени, а также при некротических заболеваниях тканей, остром отравлении фосфором, диабетической коме, лейкемии, брюшном тифе и т.д., и при нарушениях обмена веществ. Кристаллы тирозина часто встречаются в моче пациентов с редкой высокотирозиновой ацидурией и наследственным нарушением обмена тирозина. Кристаллы лейцина и тирозина обычно обнаруживаются одновременно.
5. **Кристаллы холестерина** выглядят как перекрывающиеся стеклянные осколки, бесцветные и прозрачные, в основном прямоугольной, квадратной и неправильной формы без углов. Из-за липидных свойств эти кристаллы имеют низкую плотность и часто плавают на поверхности мочи. (Метод идентификации: растворимы в хлороформе и эфире. Из-за своей плавучести часто образуют пленку, поверхностная пленка быстро формируется при наблюдении.) Наблюдаются в моче у пациентов с циститом, пиелонефритом, лимфаденопатией, в мутной моче, при тяжелых инфекциях мочевыводящих путей и нефротическом синдроме, а иногда и в моче пациентов с пиурией.




## Кристаллы билирубина



Кристаллы билирубина на кадрированных микрофото FUS-2000



Кристаллы билирубина при микроскопии нативного осадка

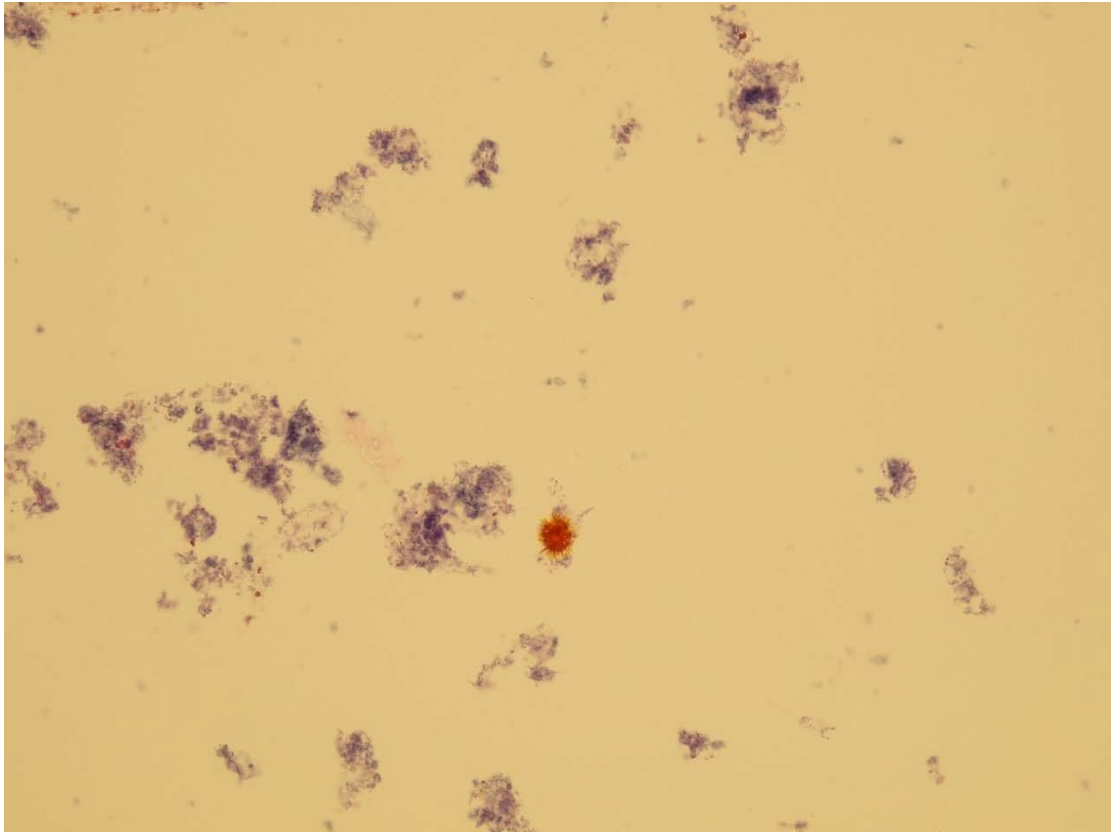


Кристаллы билирубина при микроскопии нативного осадка

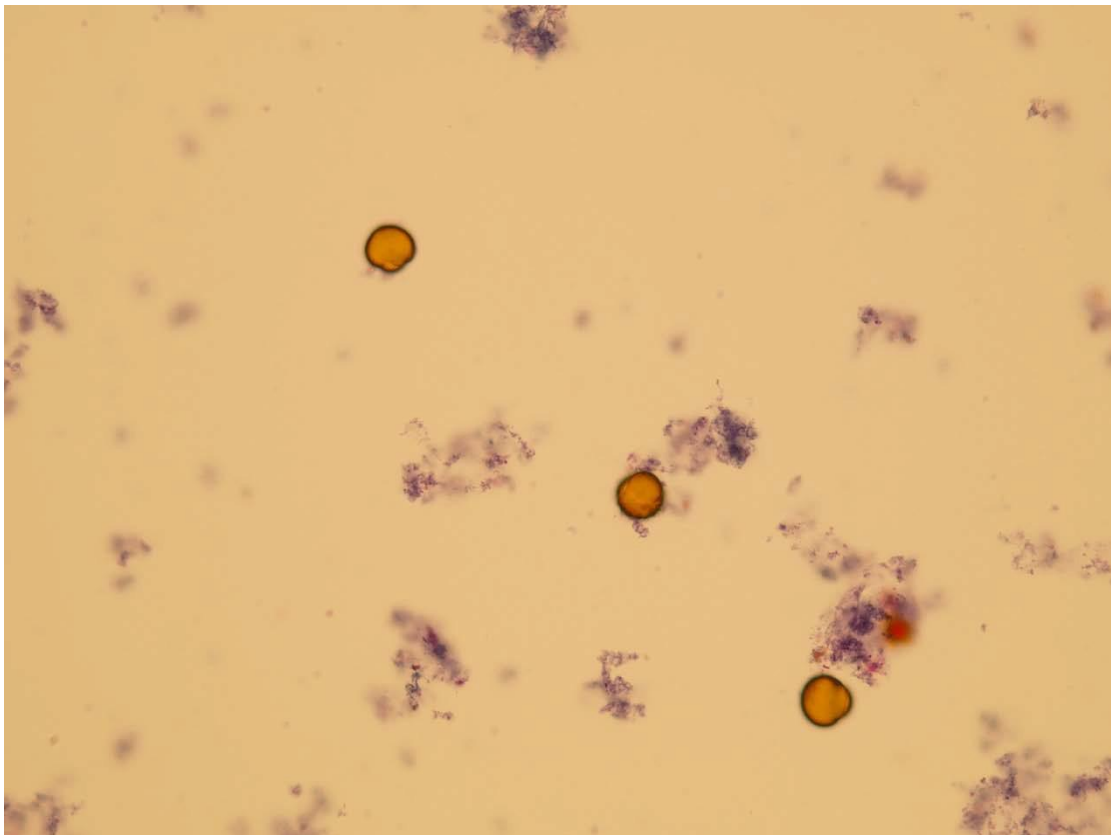
The screenshot displays the FUS-2000 software interface. The main window shows a microscopic field with various colored markers (red, green, blue, yellow, purple) indicating different types of crystals or particles. A legend on the right side of the window lists various crystal types and their corresponding colors. The interface also includes a top menu bar with options like 'Stav systému', 'Prac. list', 'Database', 'QC', 'Kalibrace', 'Správa', 'Nastavení', 'Údržba', 'Ukončení', 'Odřazení', and 'Návodůvka (EN)'. The bottom status bar shows the date and time as 2017-06-17 09:14:00 and the temperature as 31°C.

Chemie	Value
URG	+1
BL	+3
KET	++
BLD	-
PRO	-
NIT	+1
LEU	++
GLU	+1
pH	5.5
SG	1.002
CCOLOR	Dark Orange
TURB	Clear

Кристаллы билирубина на изображении общего поля FUS-2000

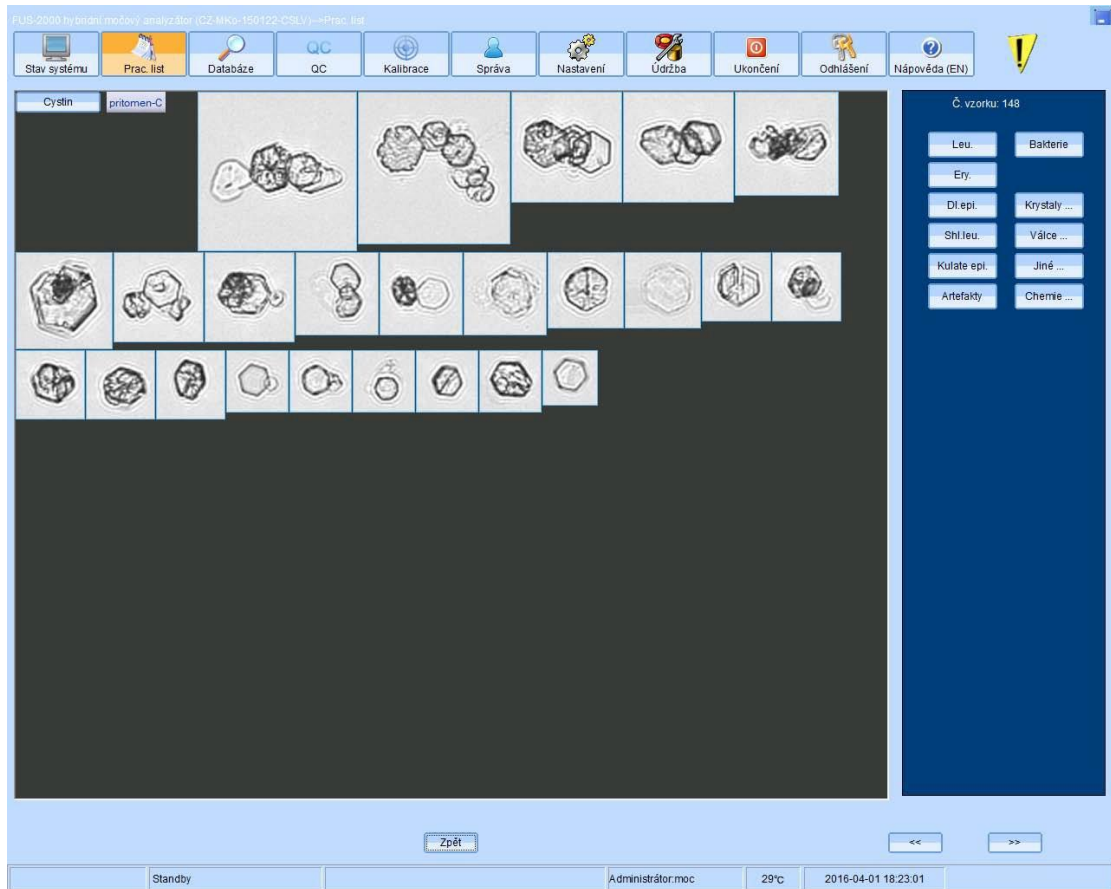


**Кристаллы билирубина при микроскопии окрашенного осадка**

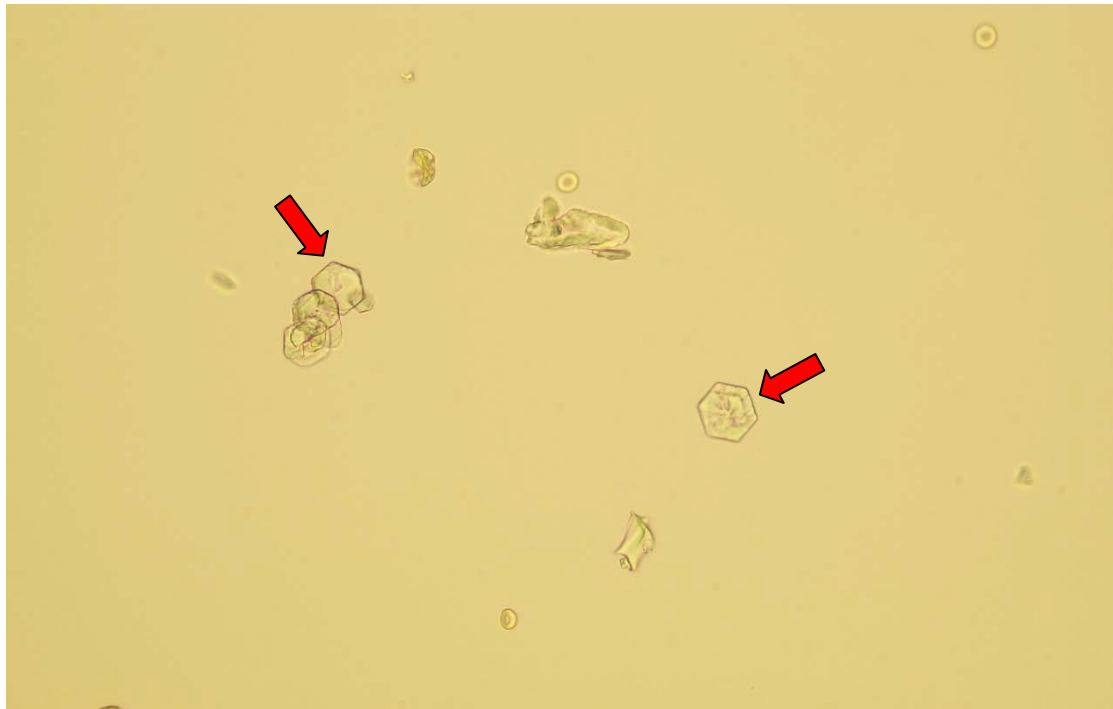

**Кристаллы билирубина при микроскопии окрашенного осадка**


## Кристаллы цистина



Кристаллы цистина на кадрированных микрофото FUS-2000



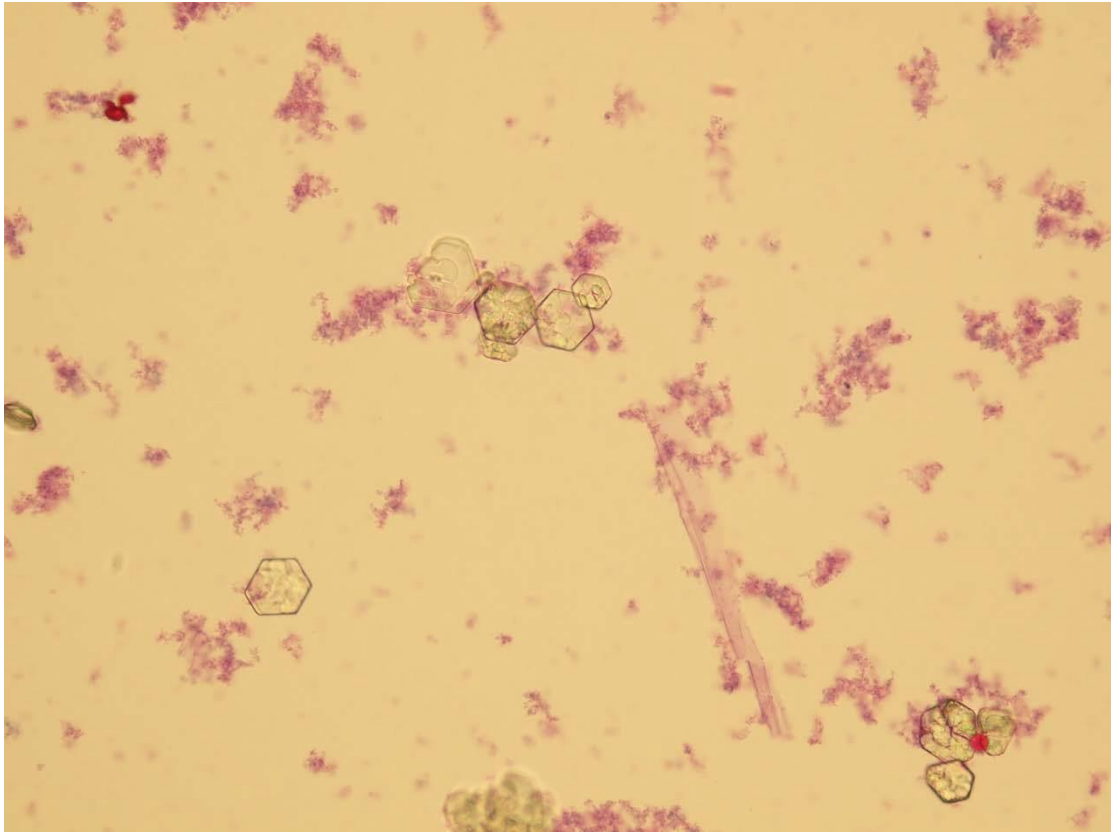
Кристаллы цистина при микроскопии нативного осадка



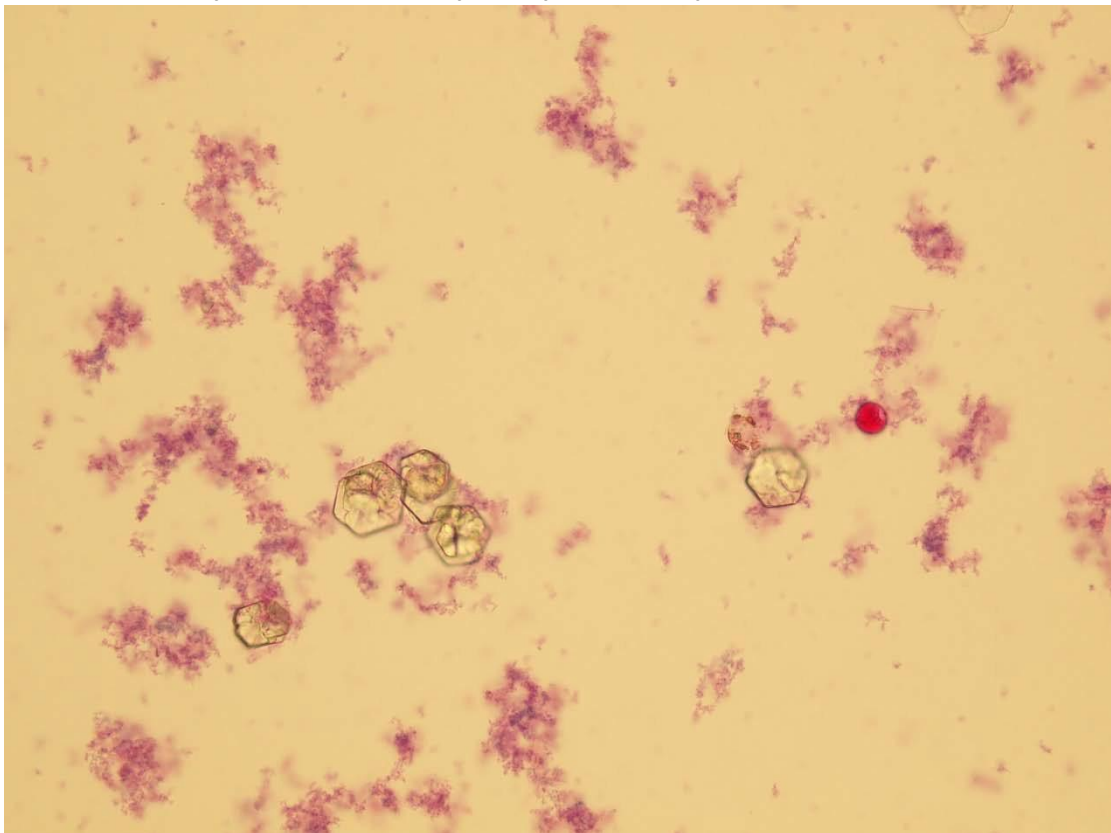
**Кристаллы цистина при микроскопии нативного осадка**

A screenshot of the FUS-2000 software interface. The interface is in Czech and displays a microscopic image of a field of view. The image shows numerous small, dark, circular particles, some of which are highlighted with colored boxes (red, blue, green, yellow). A larger, more detailed view of a cluster of cistina crystals is shown in a separate window on the left. The software interface includes a menu bar at the top with options like 'Stav systému', 'Prac. list', 'Datažte', 'QC', 'Kalibrace', 'Správa', 'Nastavení', 'Údržba', 'Ukončení', 'Odhlášení', and 'Nápověda (EN)'. Below the menu bar, there are tabs for 'Viditelná částice', 'Koncentrace', 'Normální rozsah', 'Abnormální rozsah', and 'Mimo rozsah'. The main window displays the microscopic image with various colored boxes highlighting different particles. On the right side, there is a legend with colored boxes and labels for different particle types, such as 'Leu.', 'Ery.', 'Shi.leu.', 'Přech. epi.', 'Di.epi.', 'Bakterie', 'Artefakty', 'Hyal.válce', 'Ery.válce', 'Gran.válce', 'Leu.válce', 'Buň.válce', 'Epi.válce', 'Vosk.válce', 'Tuk.válce', and 'Šr.válce'. The bottom of the interface shows navigation buttons like '&lt;&lt;', '&gt;&gt;', 'Předchozí', 'Další', 'Návrat', and 'ZORNĚ'. The status bar at the bottom indicates 'Standby', 'Administrátor:moc', '29°C', and '2017-03-29 20:48:56'.

**Кристаллы цистина на изображении общего поля FUS-2000**



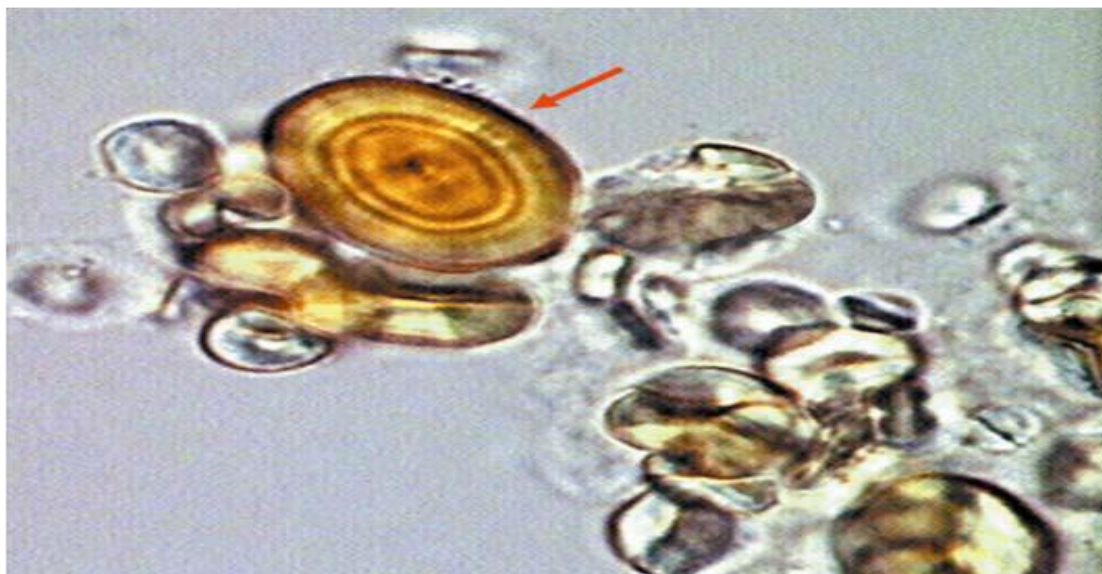
**Кристаллы цистина при микроскопии окрашенного осадка**



**Кристаллы цистина при микроскопии окрашенного осадка**

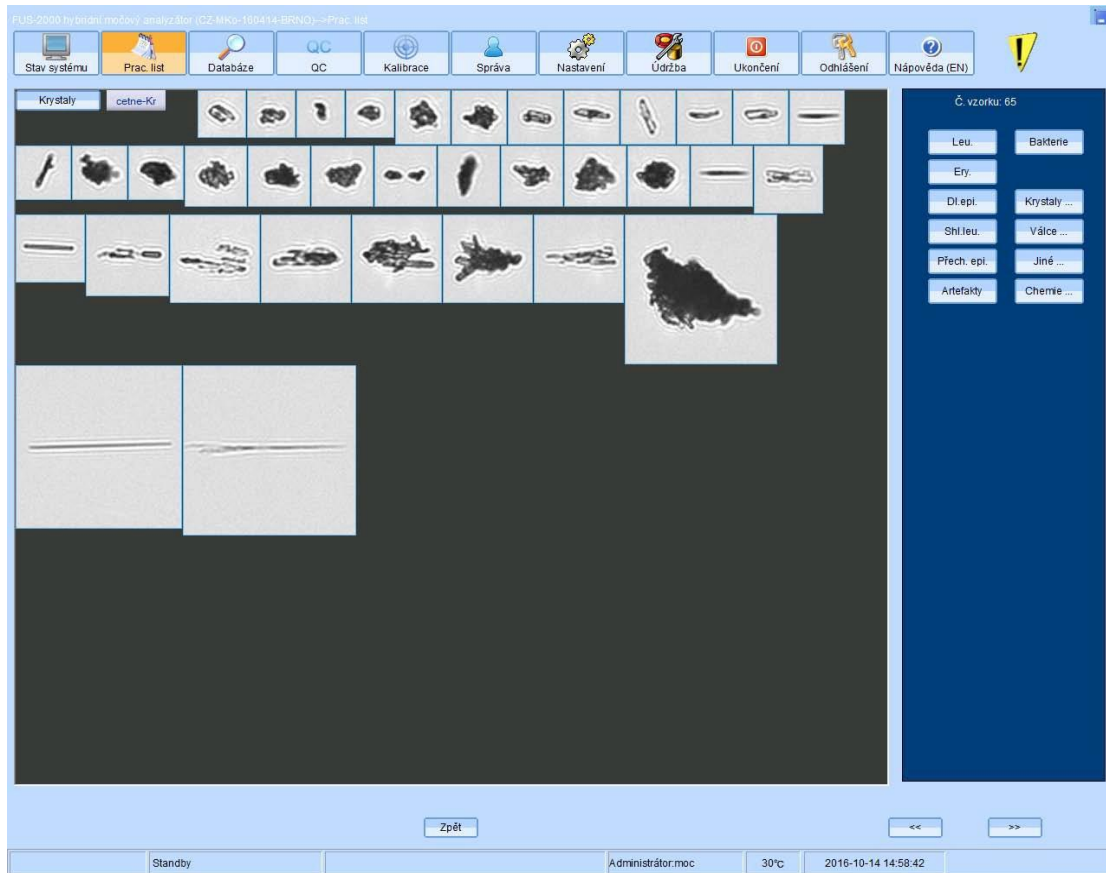


## Кристаллы лейцина



Кристаллы лейцина – изображение из Интернета


## Кристаллы тирозина



Кристаллы тирозина на кадрированных микрофото FUS-2000



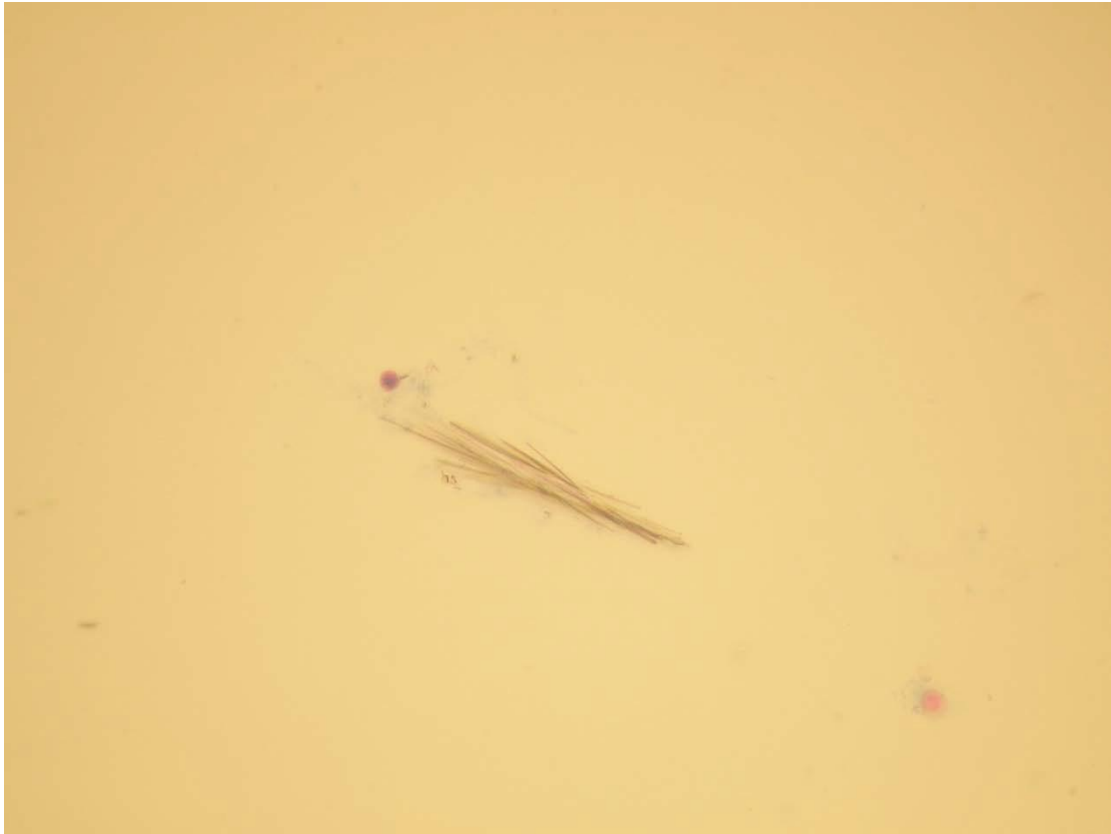Кристаллы тирозина при микроскопии нативного осадка



**Кристаллы тирозина при микроскопии нативного осадка**

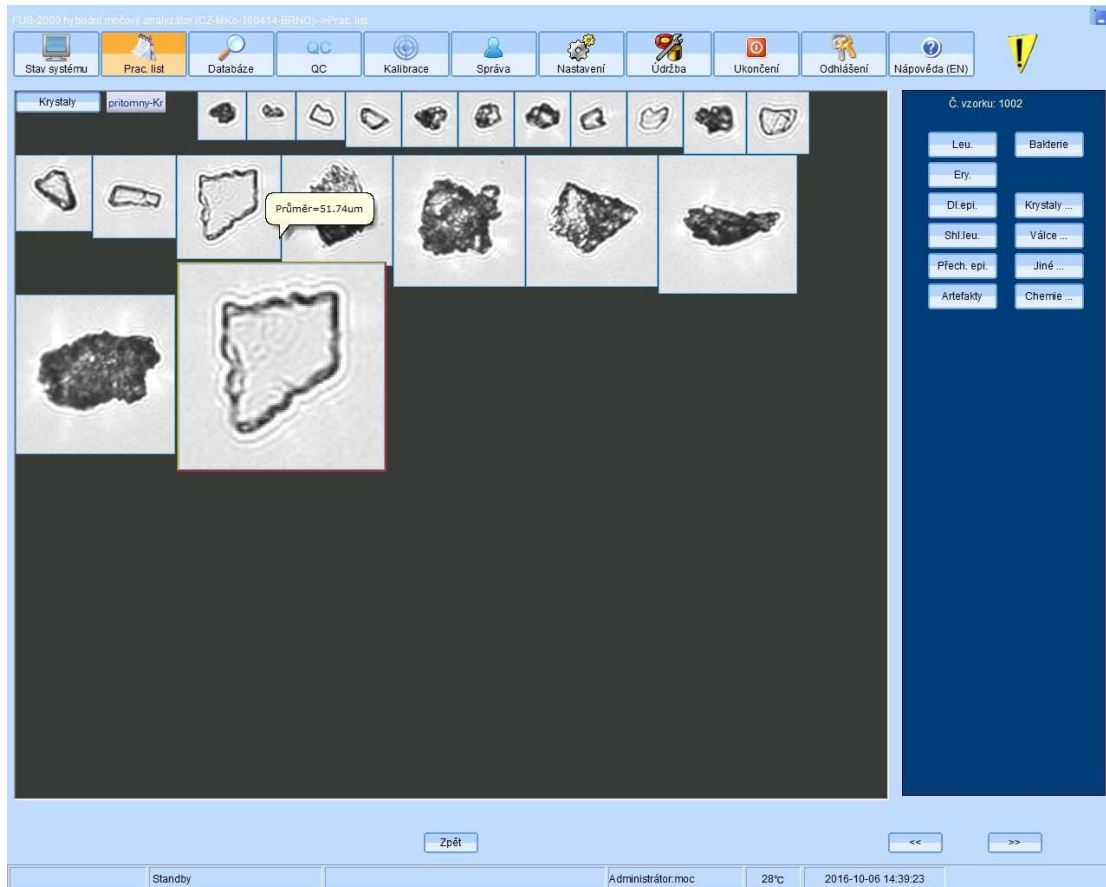
The screenshot shows the FUS-2000 software interface. At the top, there is a menu bar with options like 'Stav systému', 'Prac. list', 'Databáze', 'QC', 'Kalibrace', 'Správa', 'Nastavení', 'Údržba', 'Ukončení', 'Odhlášení', and 'Nápověda (EN)'. Below the menu bar, there are tabs for 'Částice sed.', 'Koncentrace', 'Normální rozsah', 'Abnormální rozsah', and 'Překračuje'. The main area displays a microscopic image of a sediment sample. A zoomed-in inset shows a single crystal. On the right side, there is a legend with various colored boxes and labels for different particle types, such as 'Leu.', 'Ery.', 'Šil.leu.', 'Přech. epi.', 'Di.epi.', 'Bakterie', 'Artefakty', 'Hyal.válce', 'Ery.válce', 'Gran.válce', 'Leu.válce', 'Buň.válce', 'Epi.válce', 'Vosk.válce', 'Tuk.válce', and 'Šr.válce'. At the bottom, there are navigation buttons like 'Předch.', 'Nást.', and 'Návrat'. The status bar at the very bottom shows 'Standby', 'Administrátor:moc', '30°C', and '2016-10-14 15:19:48'.

**Кристаллы тирозина на изображении общего поля FUS-2000**

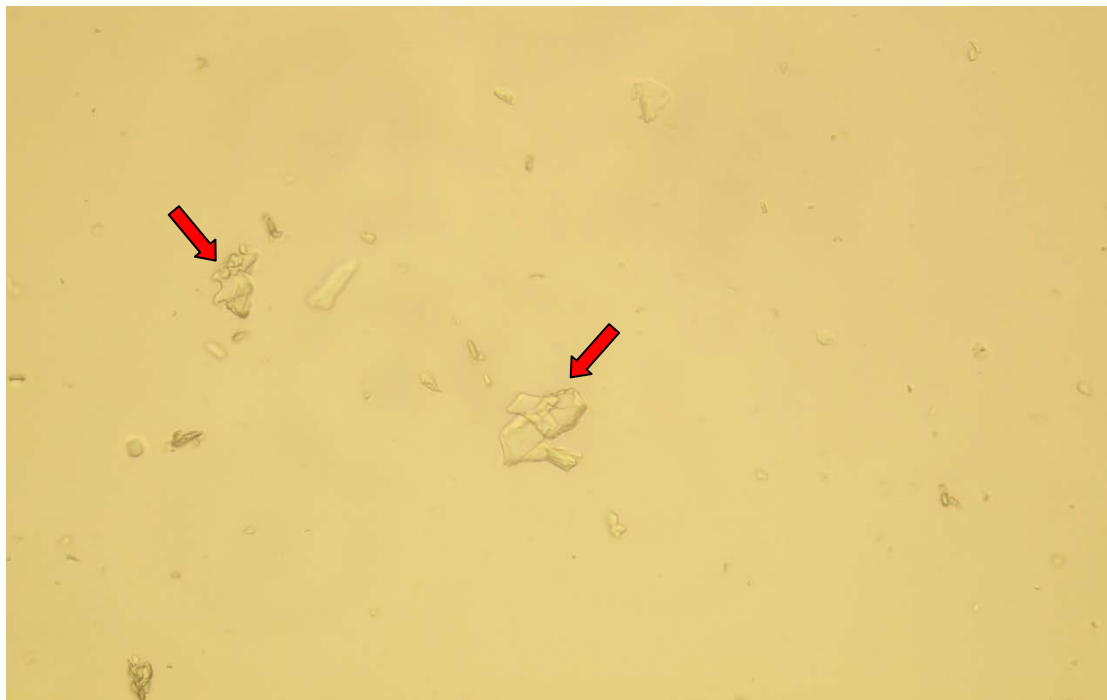

**Кристаллы тирозина при микроскопии окрашенного осадка**

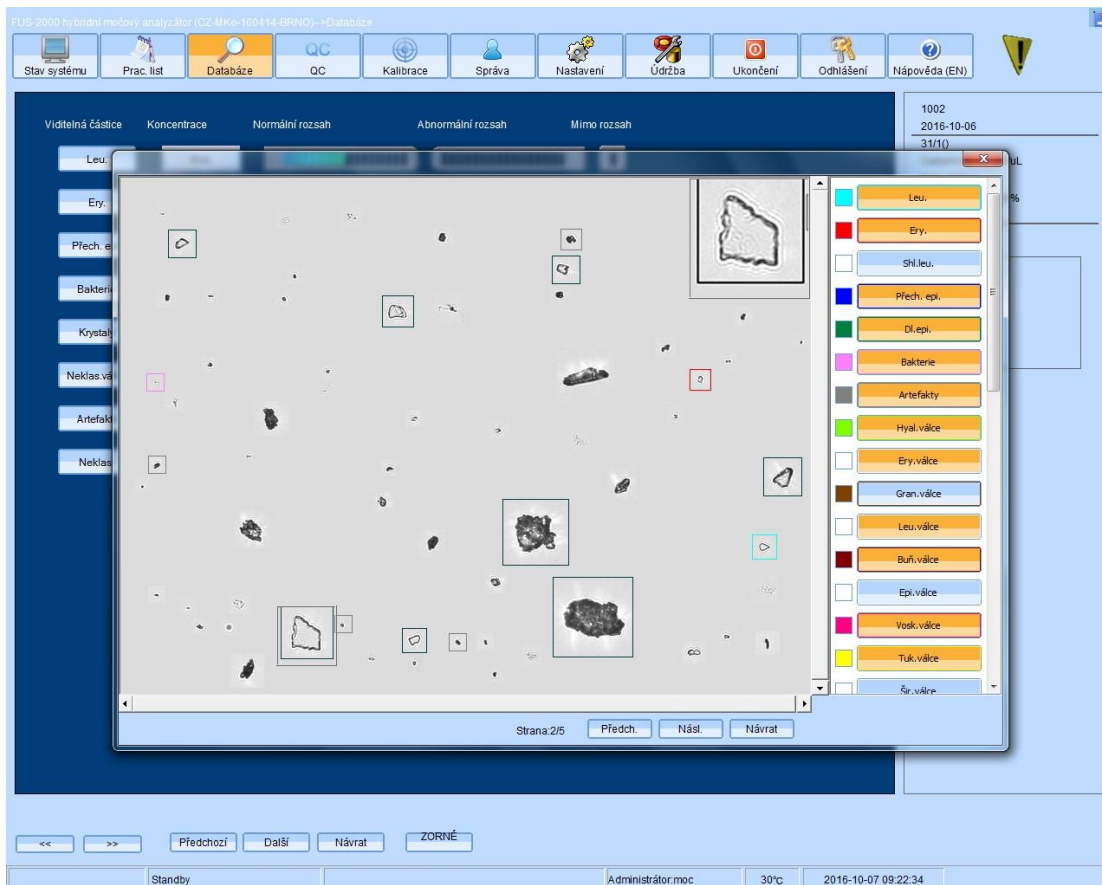
## Кристаллы холестерина



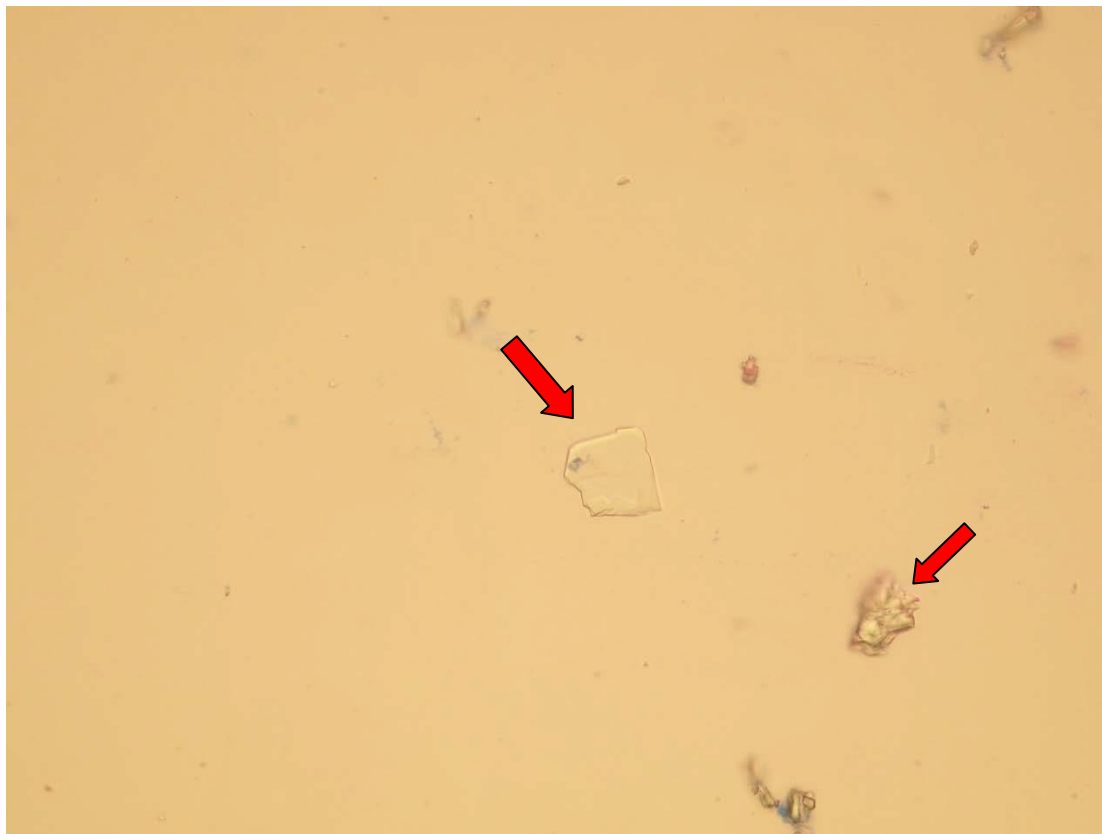
Кристаллы холестерина на кадрированных микрофото FUS-2000



Кристаллы холестерина при микроскопии нативного осадка



**Кристаллы холестерина на изображении общего поля FUS-2000**



**Кристаллы холестерина при микроскопии окрашенного осадка**



### **С. Особенности лекарственных кристаллов.**

Помимо солевых и патологических кристаллов, в моче всё чаще и чаще встречаются лекарственные кристаллы, что является следствием широкого применения множества лекарственных препаратов и появления все большего количества химиотерапевтических препаратов. Существует несколько распространенных категорий лекарственных кристаллов – рентгеноконтрастных агентов, препаратов сульфона, жаропонижающих и обезболивающих препаратов.

В настоящее время появляются некоторые новые кристаллы химических препаратов.

- 1. Рентгеноконтрастные агенты:** использование рентгеноконтрастных агентов, таких как контрастные препараты йода, контрастеры для мочевыводящего тракта и т.д. может приводить к появлению в моче пучкообразных, сферических, полиморфных кристаллов и значительному повышению удельного веса мочи (более 1,050). Эти кристаллы растворимы в растворе гидроксида натрия, но нерастворимы в органических растворителях, таких как эфир и хлороформ. Они безвредны для человеческого организма и могут автоматически выводиться из организма после нескольких мочеиспусканий.
- 2. Кристаллы сульфопрепаратов (сульфамиды):** пациенты, принимающие сульфамидные препараты, нуждаются в частом анализе мочи. Кристаллы легко образуются, если пить недостаточное количество воды после приема лекарств, или если моча имеет высокую кислотность. Большое количество кристаллов сульфатных лекарств в моче указывает на то, что в мочеточнике и почечной лоханке образуются осадок, увеличивающий риск закупорки мочевыводящих путей, что ведет к анурии или сопровождается гематурией, поражением почек или задержкой мочи (анурией). Поскольку наличие в моче сульфамидных лекарств связано с их передозировкой; об этом следует немедленно сообщать клиницистам.
- 3. Кристаллы жаропонижающих препаратов и анальгетиков:** если в моче появляются кристаллы аспирина или сульфосалициловой кислоты, это указывает на их передозировку.

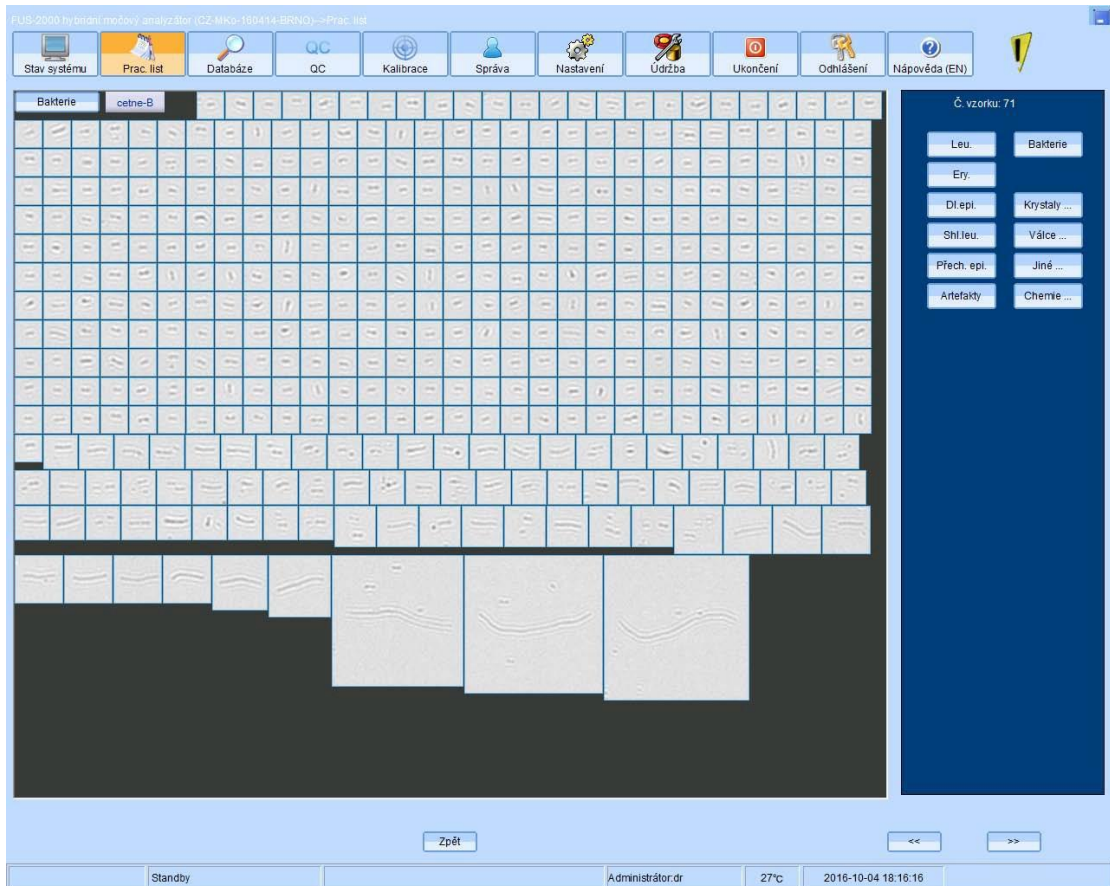
## Бактерии

Обнаруживаемые в моче бактерии включают грамотрицательные бациллы (палочки) и грамположительные кокки. Чаще всего это кишечная палочка (*Escherichia coli*), стафилококки, стрептококки, протей и т.д. Их видовую принадлежность невозможно определить только по морфологическим характеристикам, поэтому окончательный результат и его клиническое значение должны основываться на результатах бактериального культивирования.

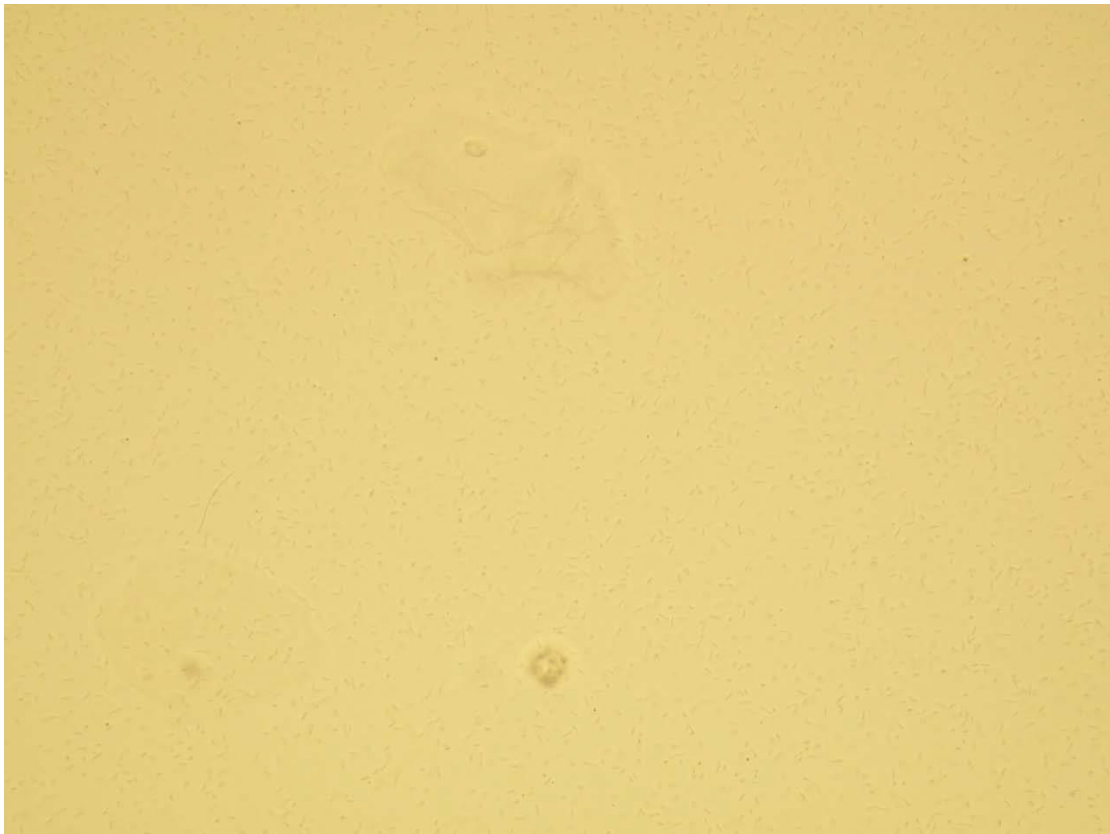
Моча в мочевом пузыре здоровых людей не показывает бактериального роста. Обнаружение небольших количеств бактерий, вероятно, связано с загрязнением проб во время сбора. Обычно это не имеет клинического значения.

Большое количество бактерий, особенно одновременно с наличием гнойных и эпителиальных клеток, указывает на инфекцию мочевыводящих путей.

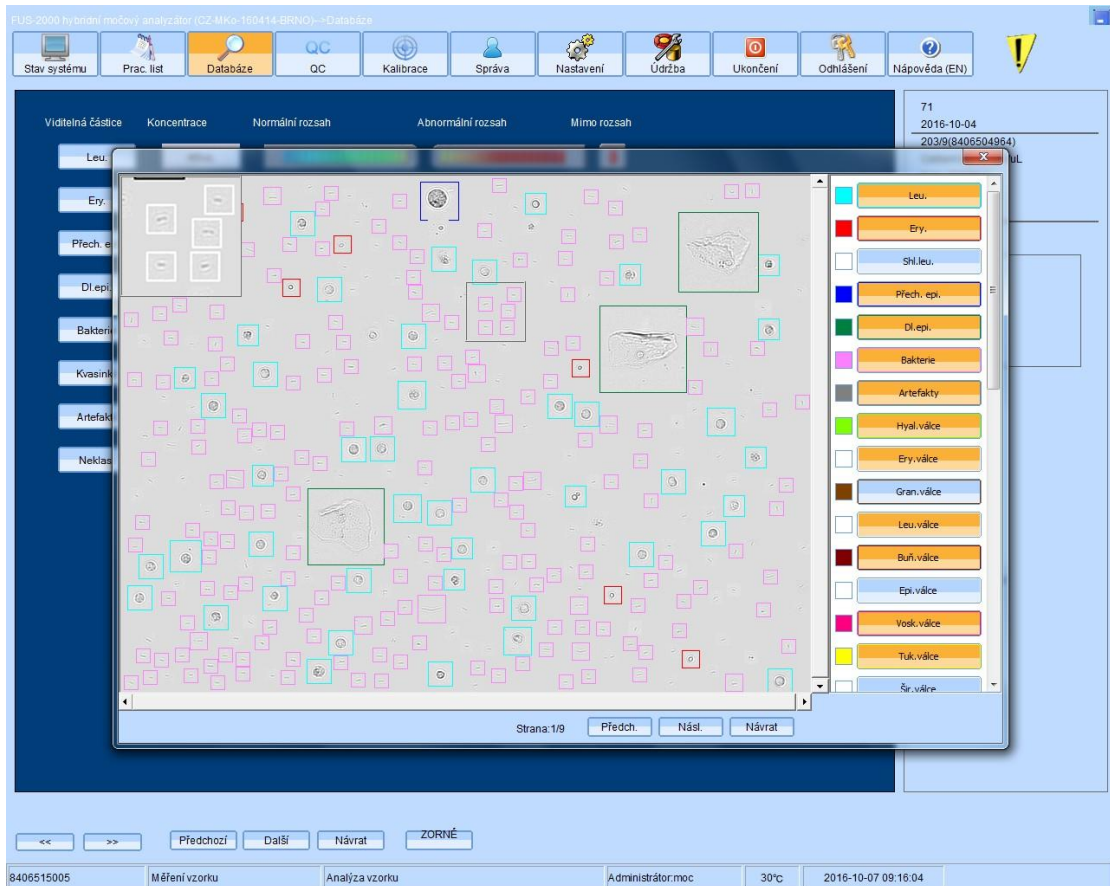
Количество колоний грамотрицательных бактерий  $\geq 10^5$ /мл указывает на инфекции мочевыделительной системы. Количество грамположительных кокков  $\geq 10^4$ /мл имеет диагностическое значение. При цистите и пиелонефрите преимущественно обнаруживаются грамотрицательные бациллы. В моче пациентов с гонореей можно обнаружить гонококки (*Neisseria gonorrhoeae*). В моче пациентов с туберкулезом мочевыделительной системы можно найти кислотоустойчивые микобактерии.



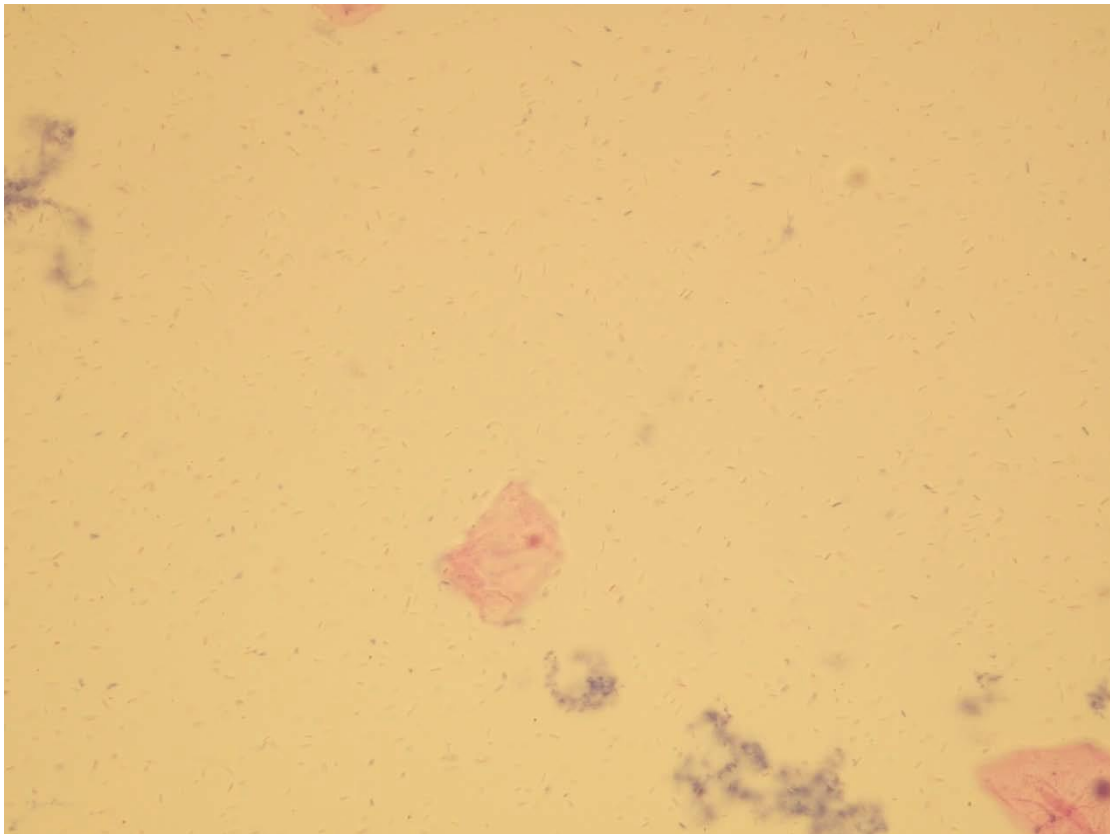
**Бактерии на кадрированных микрофото FUS-2000**



**Бактерии при микроскопии нативного осадка**

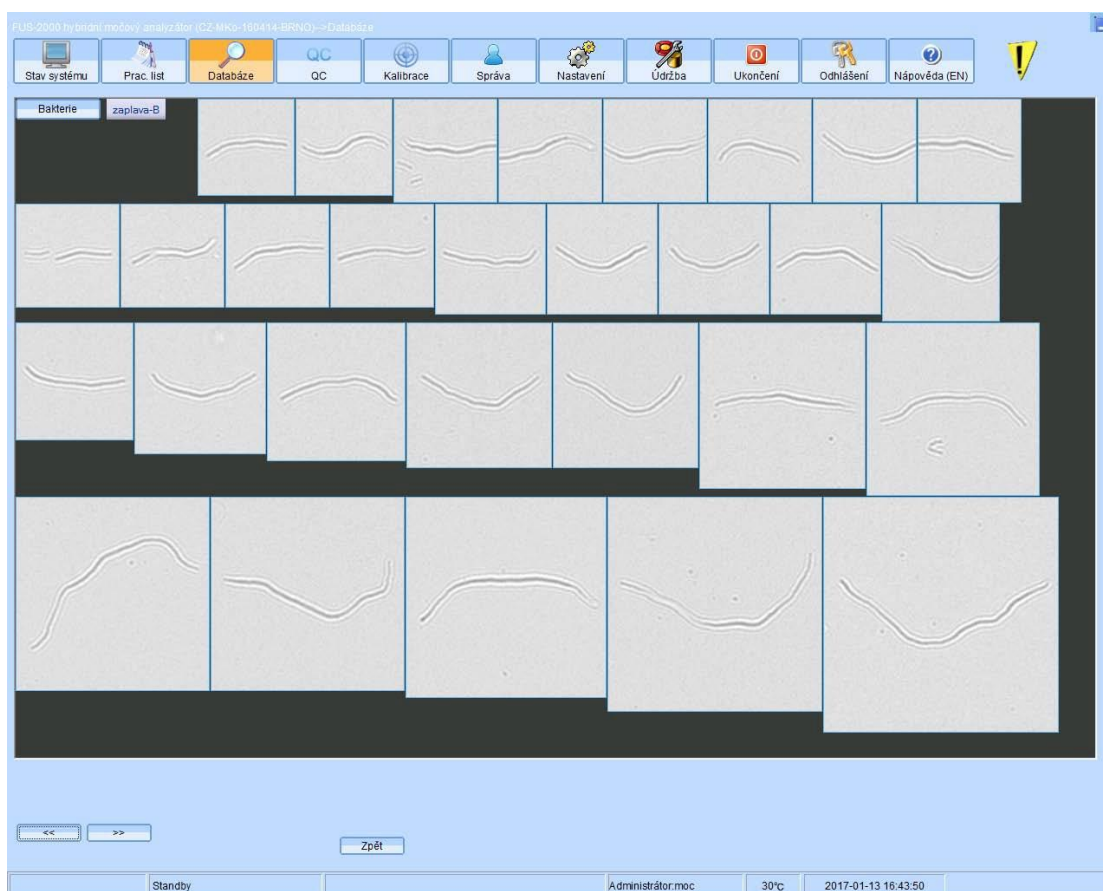


**Бактерии на изображении общего поля FUS-2000**

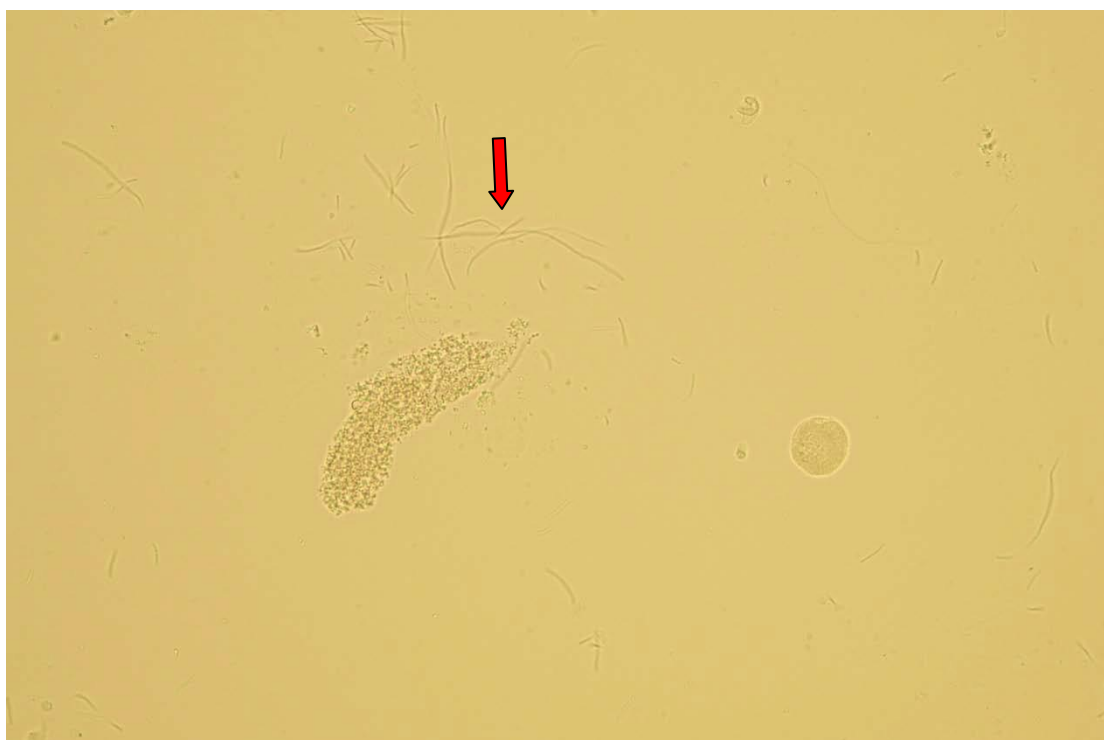

**Бактерии при микроскопии окрашенного осадка**

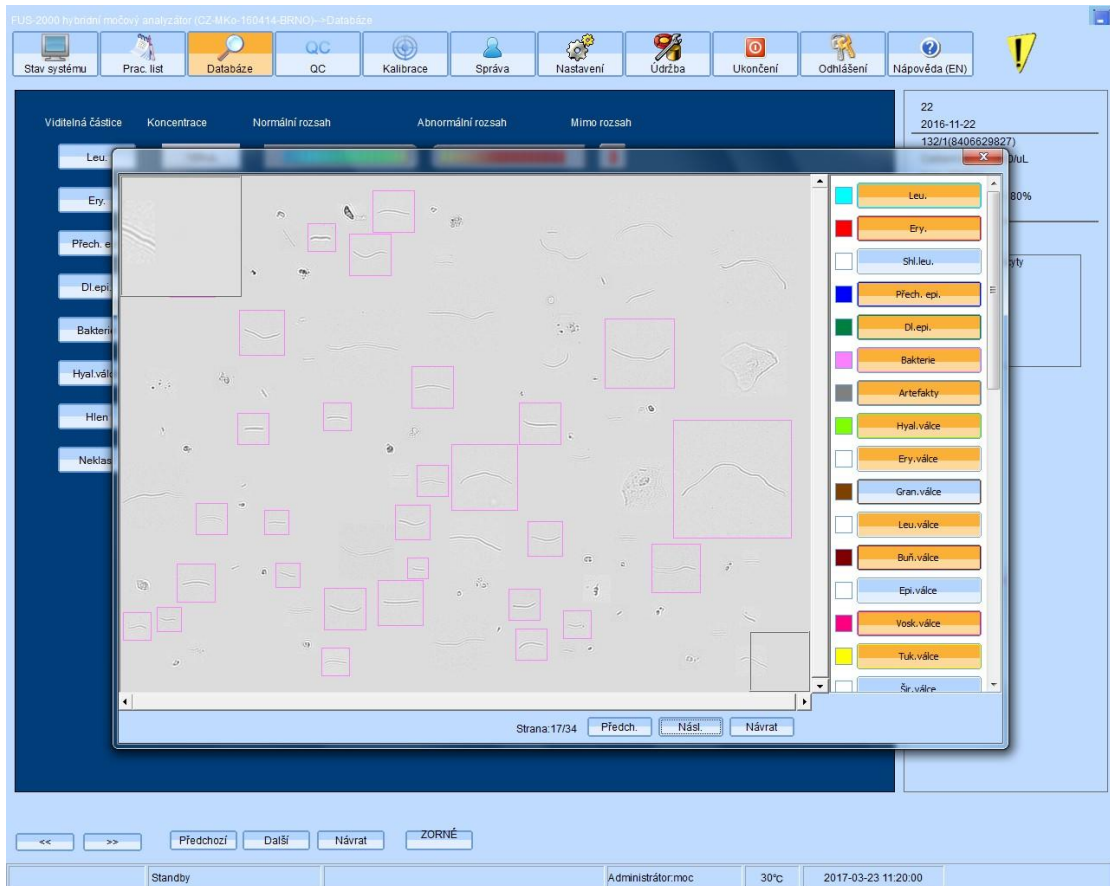
## Палочковидные бактерии



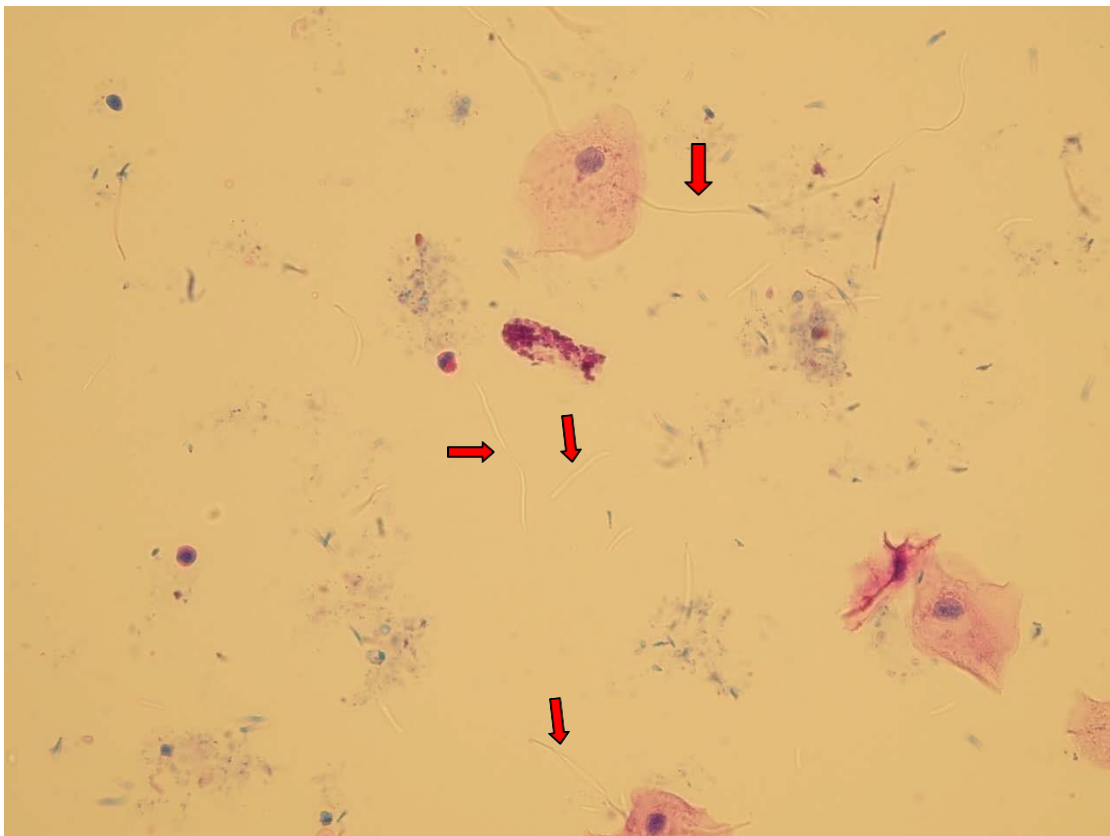
Палочковидные бактерии на кадрированных микрофото FUS-2000



Палочковидные бактерии при микроскопии нативного осадка



**Палочковидные бактерии на изображении общего поля FUS-2000**



**Палочковидные бактерии при микроскопии окрашенного осадка**



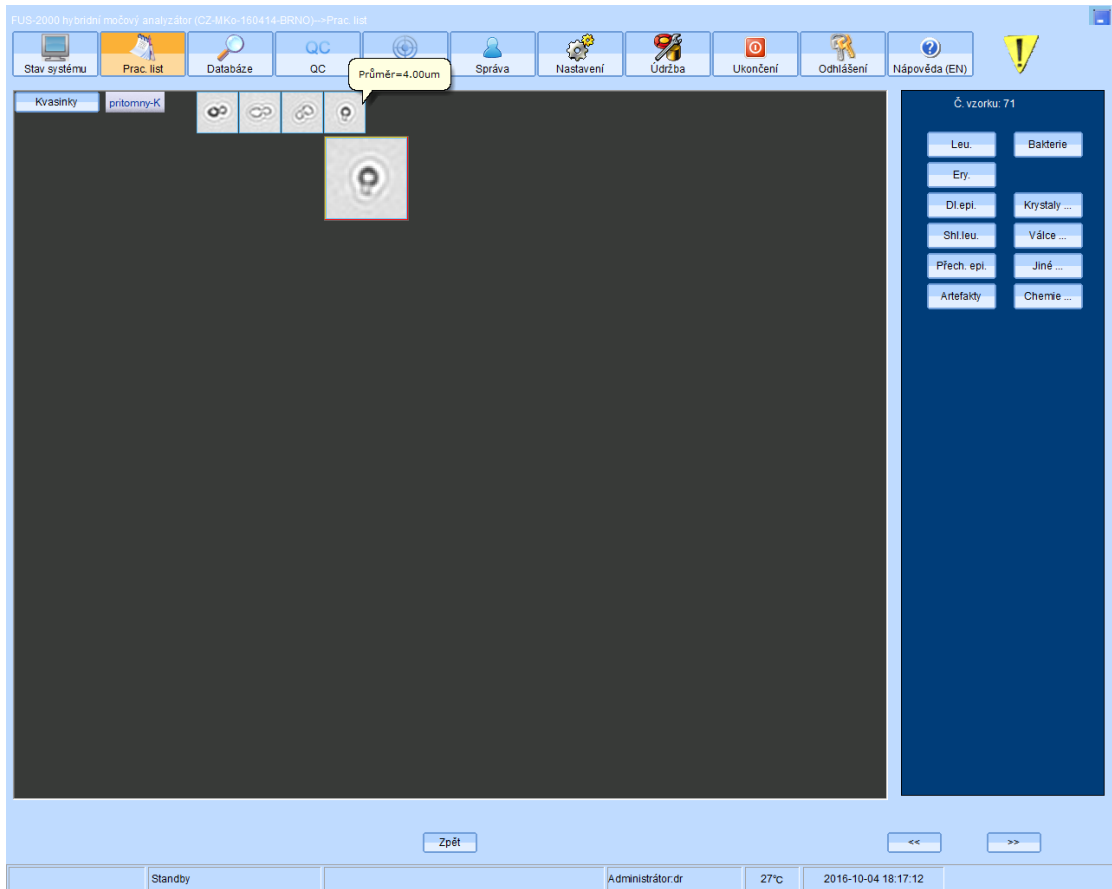
## Дрожжи

Дрожжи имеют овальную, схожую с эритроцитами форму и сильное преломление. Иногда могут наблюдаться споры и псевдогифы, которые обычно встречаются в женской моче, моче диабетиков или в щелочной моче.


Они могут появляться в моче пациентов с иммунодефицитом или иммуносупрессией. Наиболее распространенным видом дрожжей в моче является *Candida albicans*.

*Candida albicans* без окрашивания бесцветны, имеют размер 2,5-5 мкм, овальную или цилиндрическую форму. Иногда, при бластоспории, они представлены в виде гроздей. Как правило, это загрязнение вагинальным секретом. У кандиды могут быть видимы псевдогифы. Под масляной иммерсионной линзой после окрашивания по Граму можно увидеть грамположительные споры или почкующийся псевдомицелий.

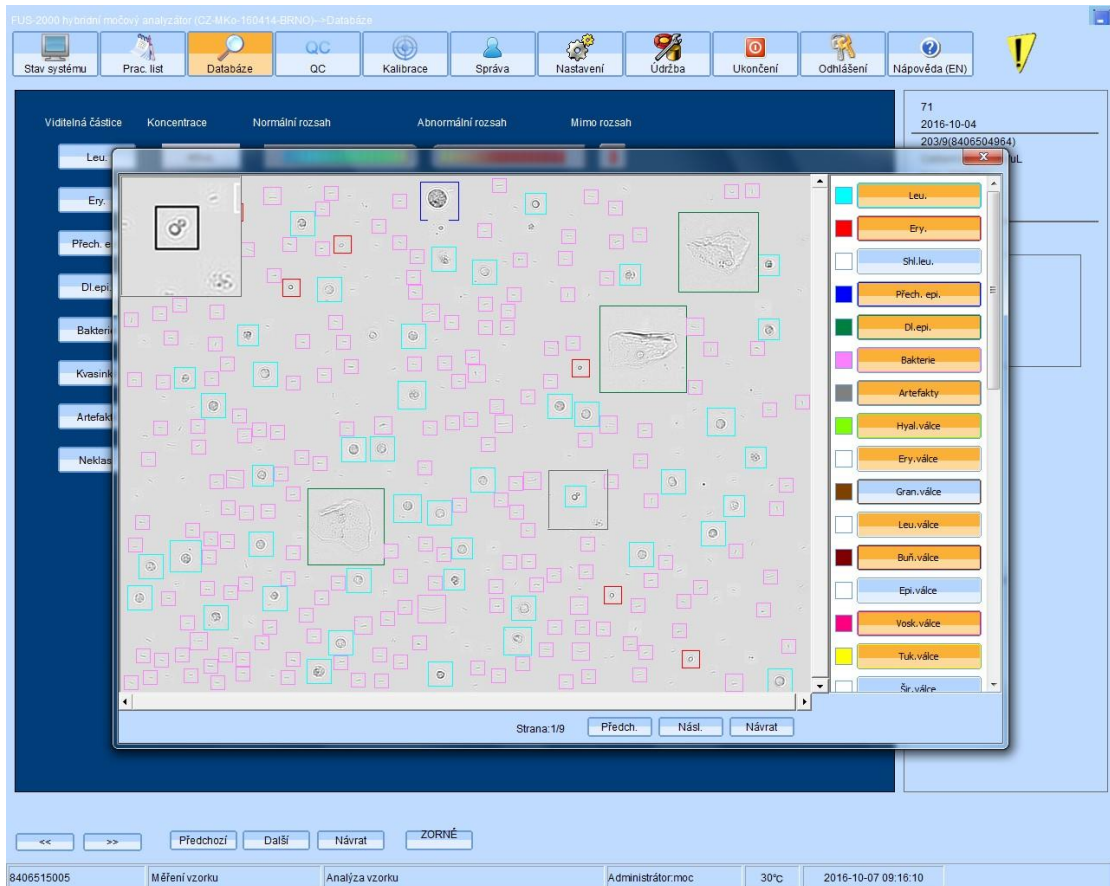
## Дрожжи



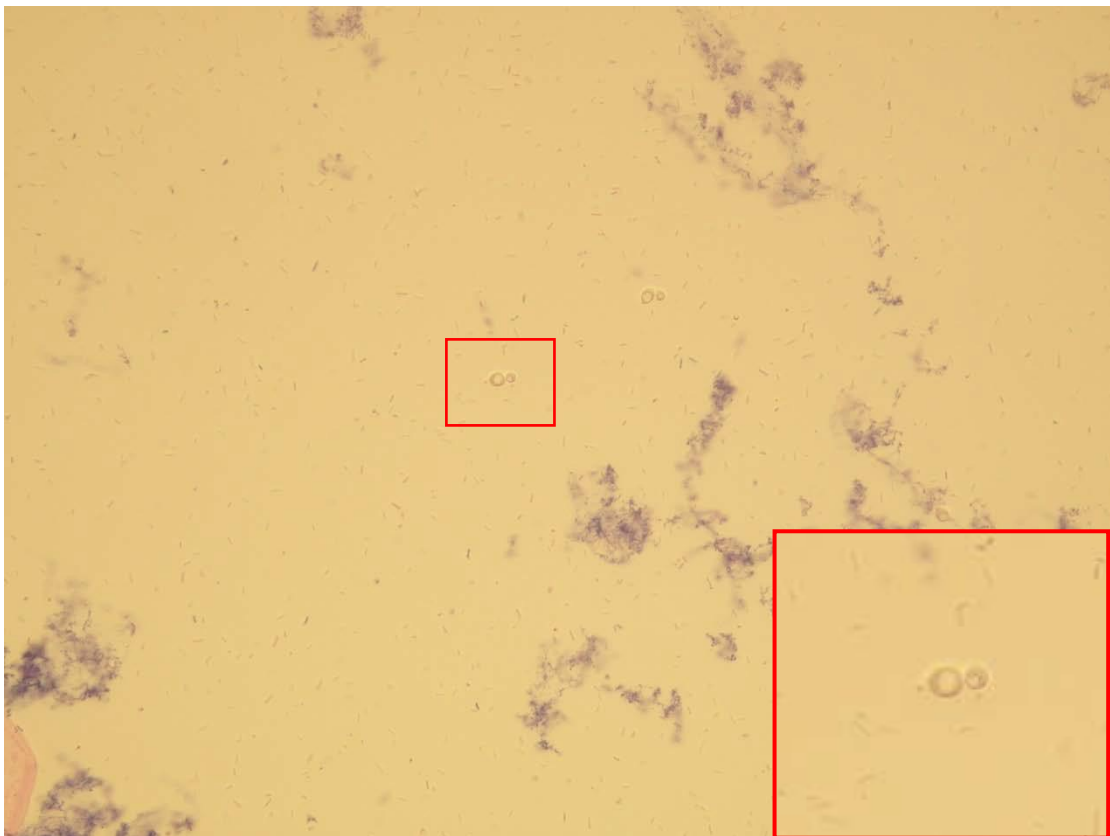
Дрожжи на кадрированных микрофото FUS-2000



Дрожжи при микроскопии нативного осадка

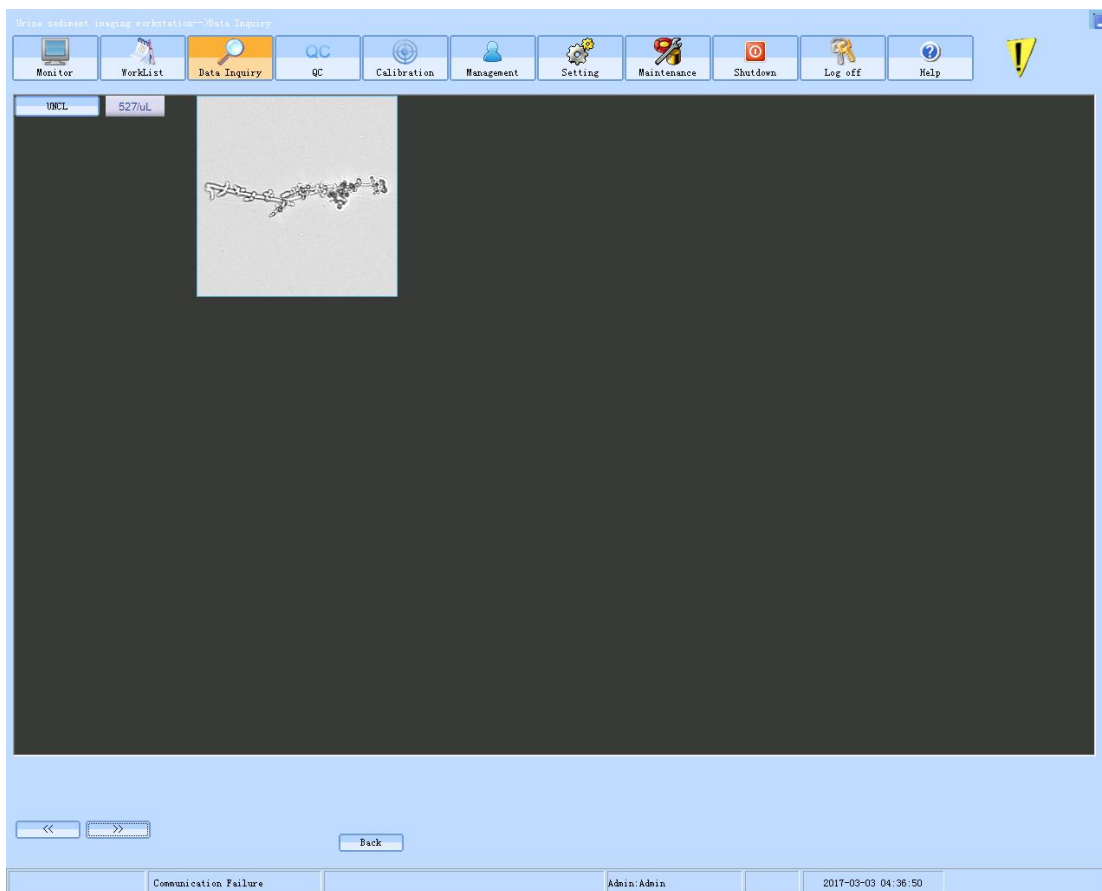


**Дрожжи на изображении общего поля FUS-2000**

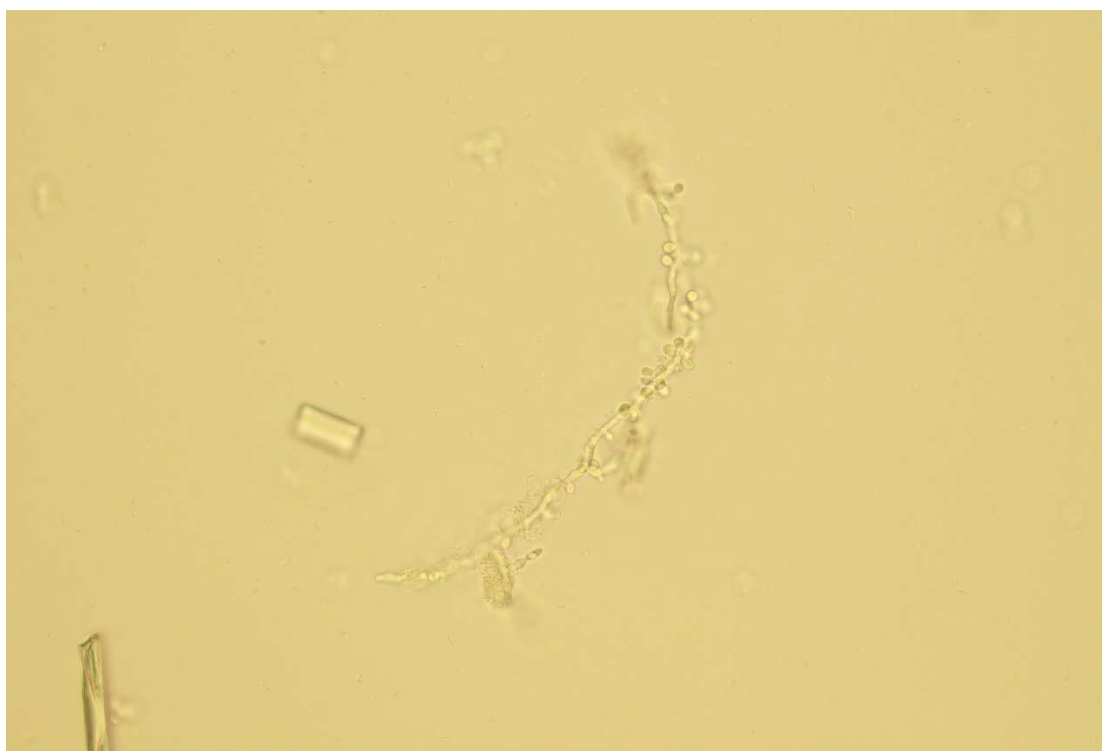


**Дрожжи при микроскопии окрашенного осадка**

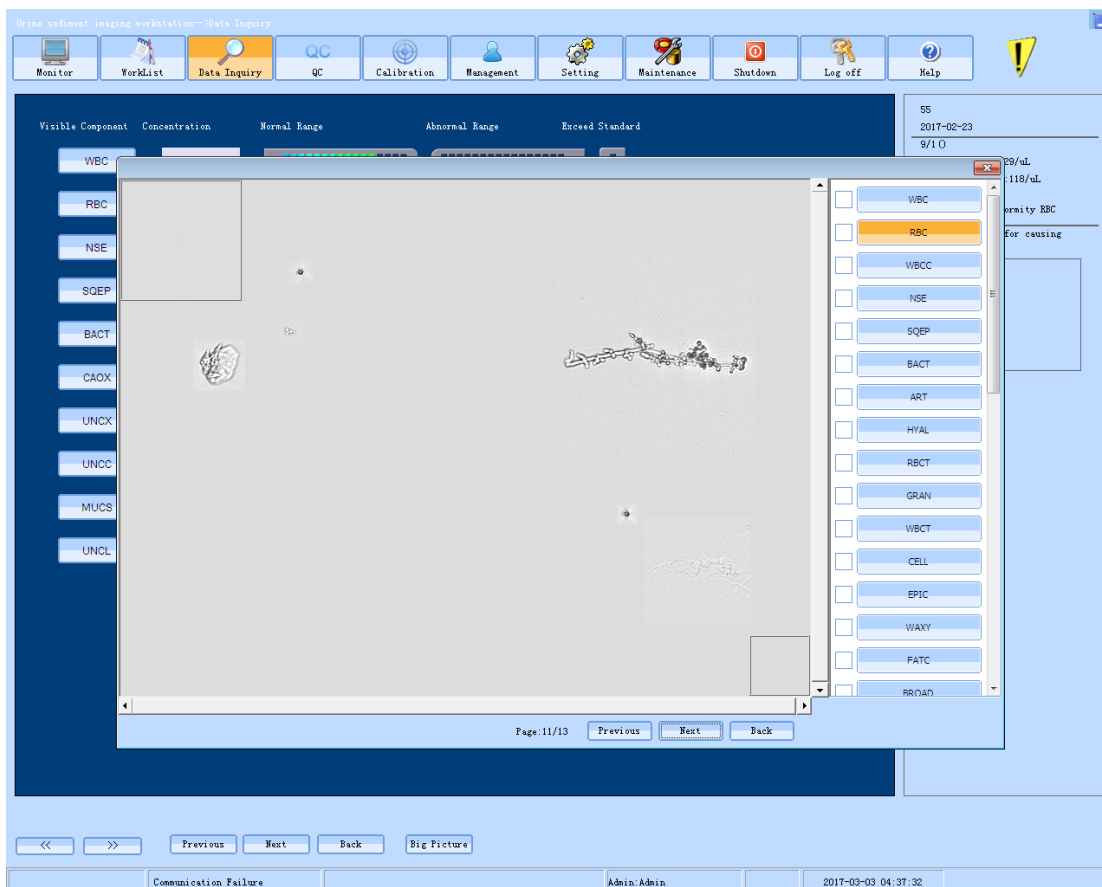
## *Candida albicans*



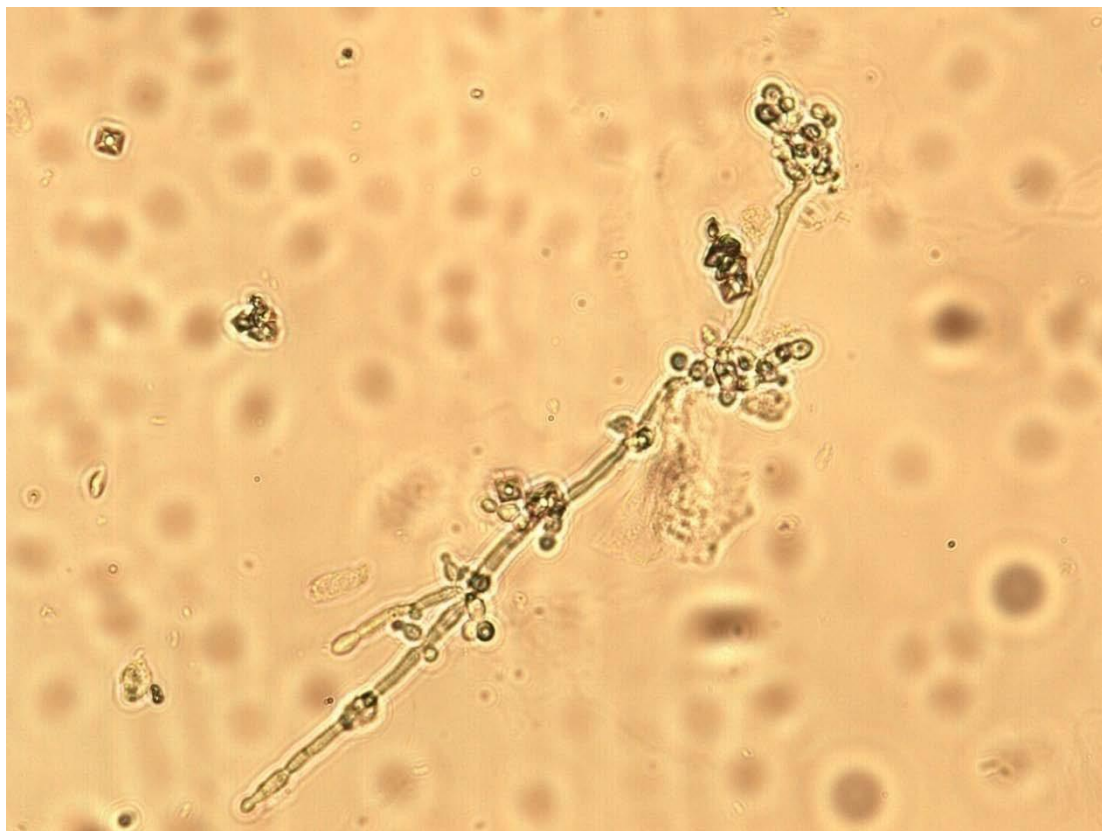***Candida albicans* на кадрированных микрофото FUS-2000**



***Candida albicans* при микроскопии нативного осадка**



***Candida albicans* на изображении общего поля FUS-2000**



***Candida albicans* при микроскопии окрашенного осадка**

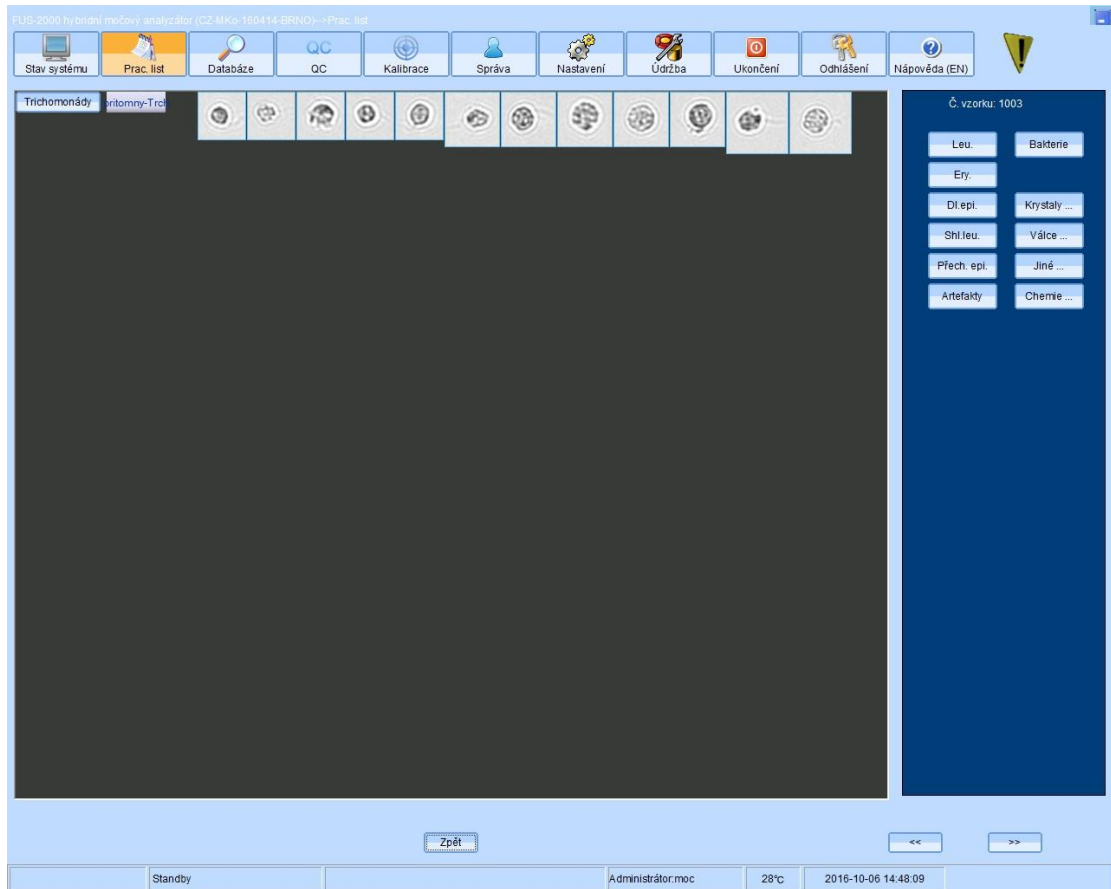
## Паразиты и яйца паразитов

Паразиты и их яйца в моче были в основном связаны с загрязнением проб.

- a) Трихомонады в основном попадают в мочу из влагалищных выделений, и обычно встречаются в женской моче, но иногда наблюдаются и у мужчин.
- b) Микрофилярии могут обнаруживаться в мутной моче.
- c) Моча, загрязненная фекалиями, может содержать кишечных паразитов или их яйца, таких как дизентерийная амеба, яйца аскариды, лямблии. Яйца шистосомы могут проникать в мочу непосредственно через слизистую оболочку мочевого пузыря.



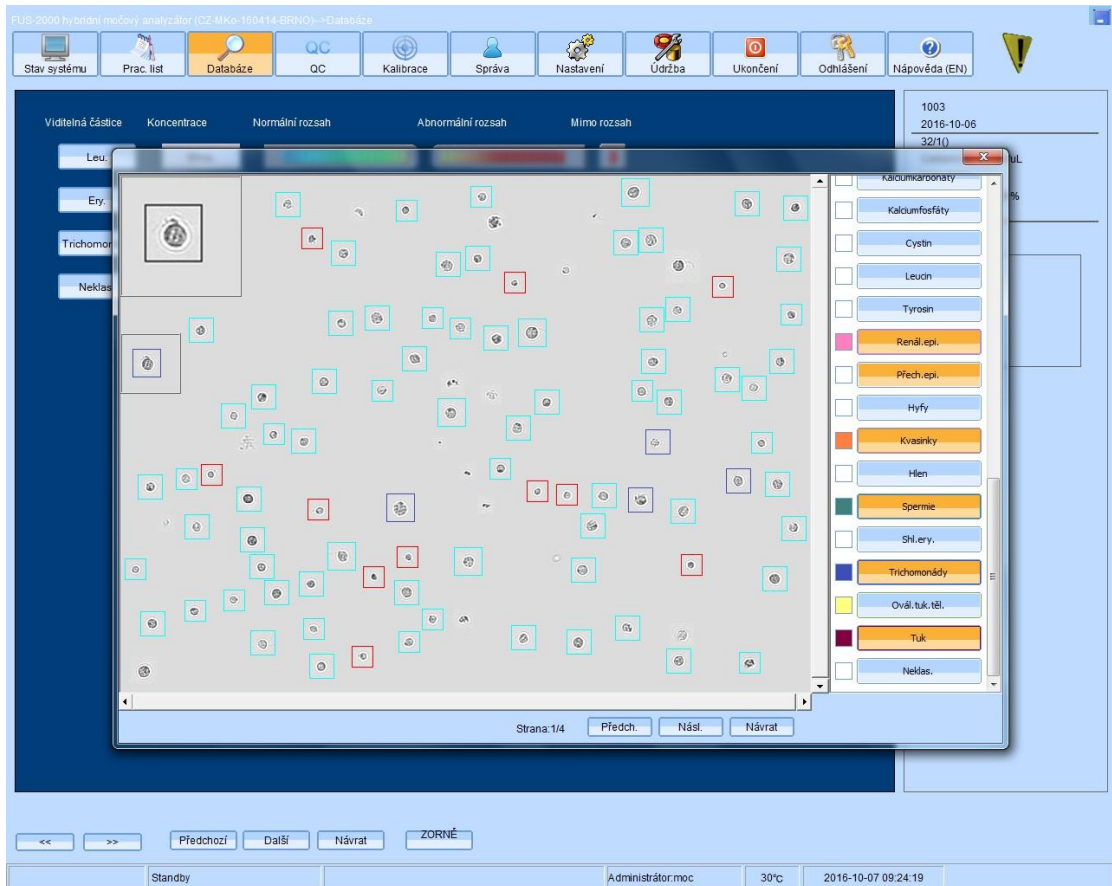
## Трихомонады



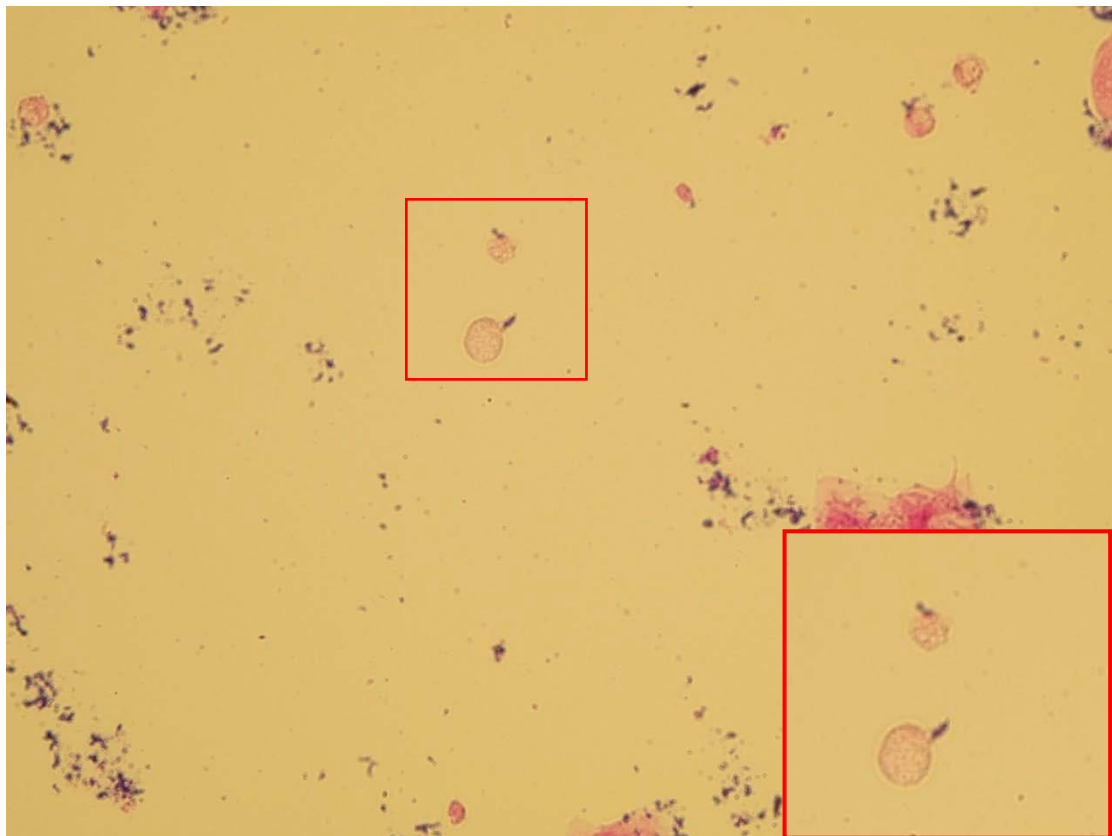
Трихомонады на кадрированных микрофото FUS-2000



Трихомонады при микроскопии нативного осадка



**Трихомонады на изображении общего поля FUS-2000**

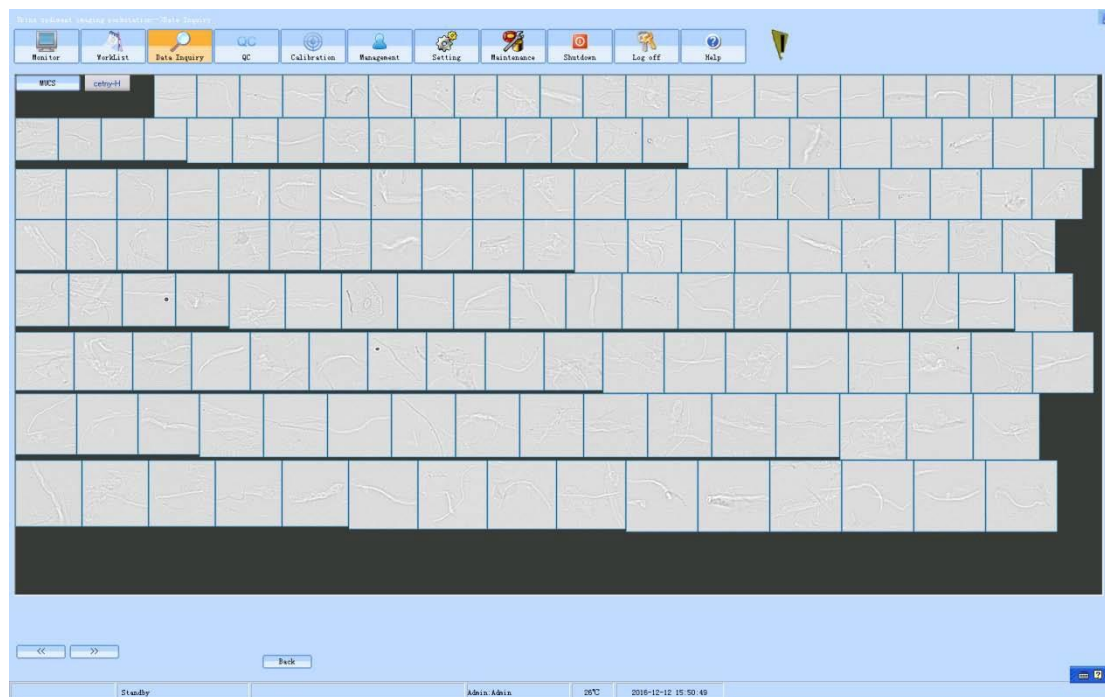


**Трихомонада при микроскопии окрашенного осадка**

## Слизь

Слизь секретируется в мочевыводящих путях и влагалище. Ее количество может увеличиваться при воспалительных состояниях. Это обычная составляющая в моче, не имеющая самостоятельного диагностического значения.

## Слизь



Слизь на кадрированных микрофото FUS-2000



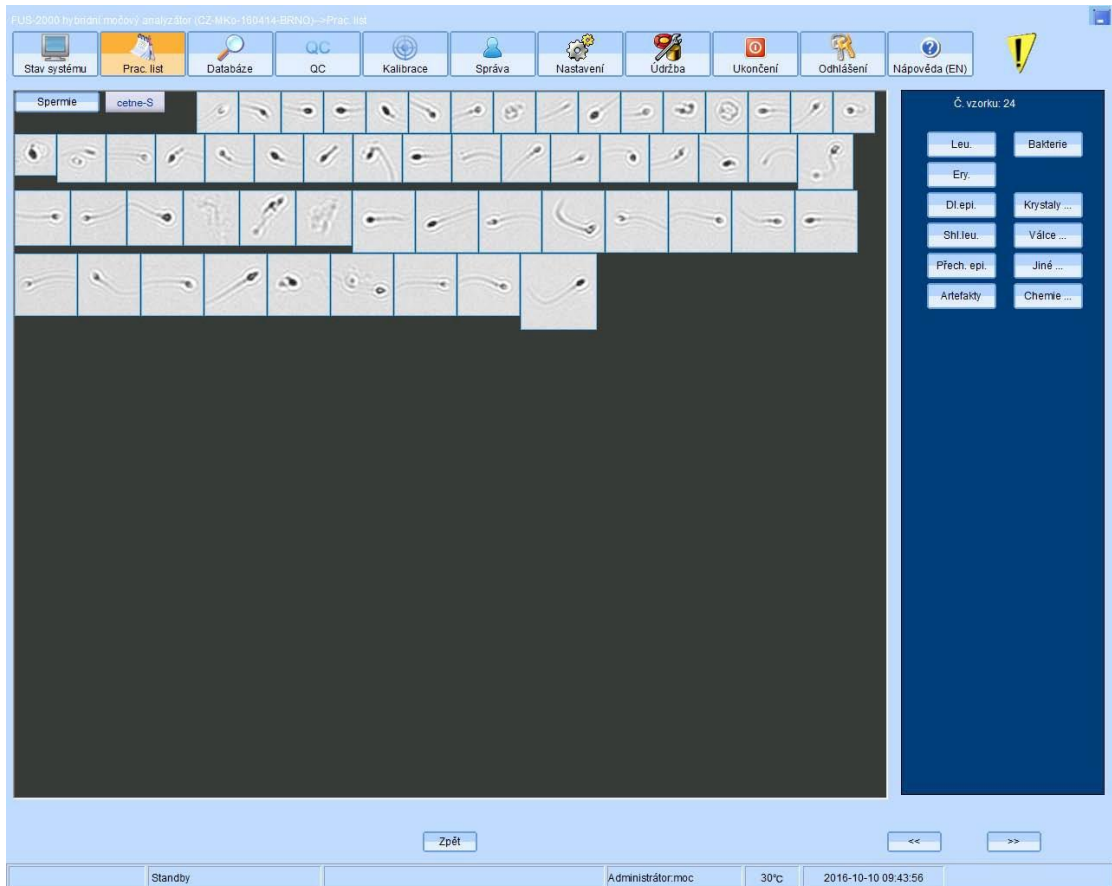
Слизь при микроскопии нативного осадка



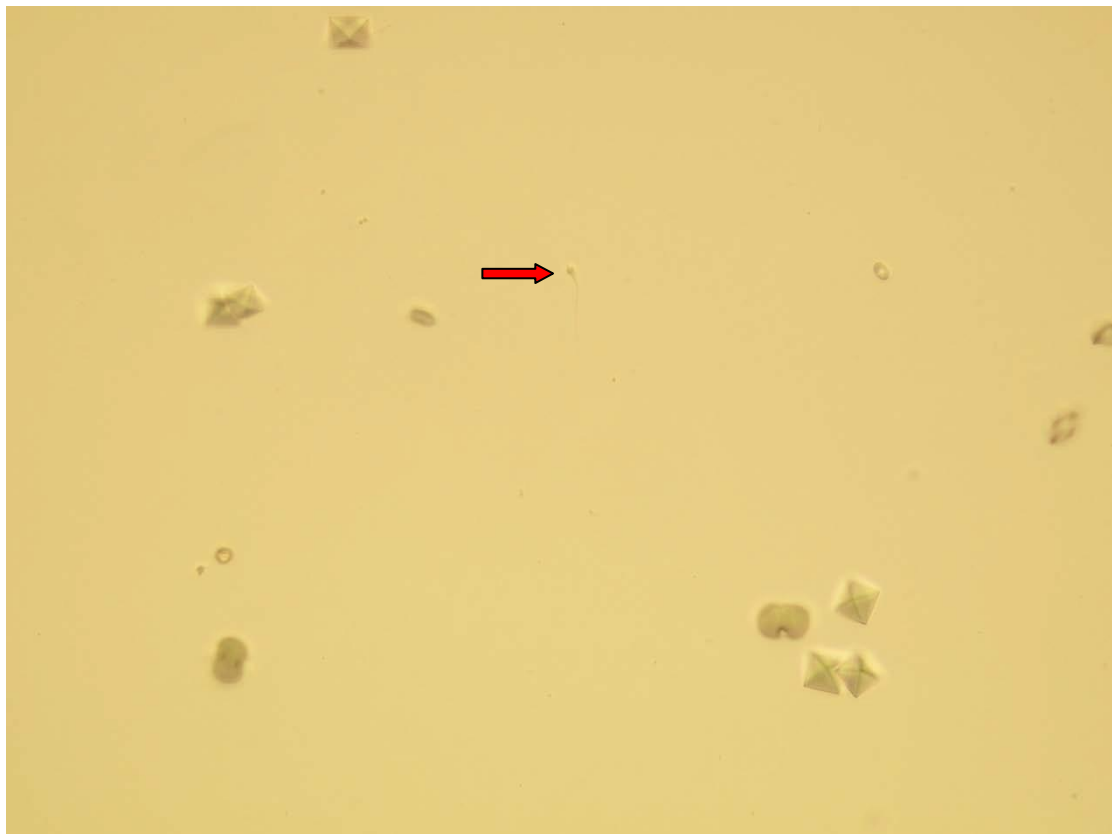## Сперматозоиды

Сперматозоиды в моче чаще встречаются у мужчин после поллюции, полового акта или ретроградной эякуляции. Сперматозоиды содержат белки, поэтому результаты сухой химии могут быть положительными.

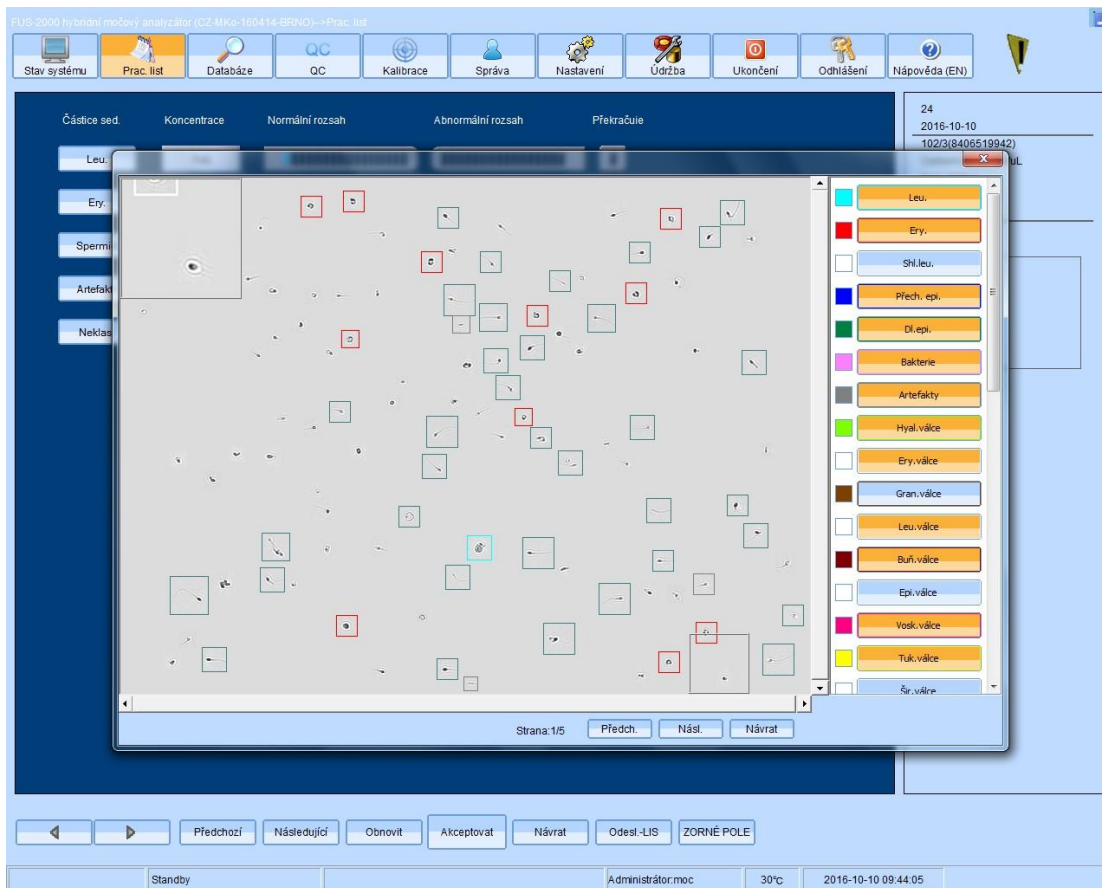




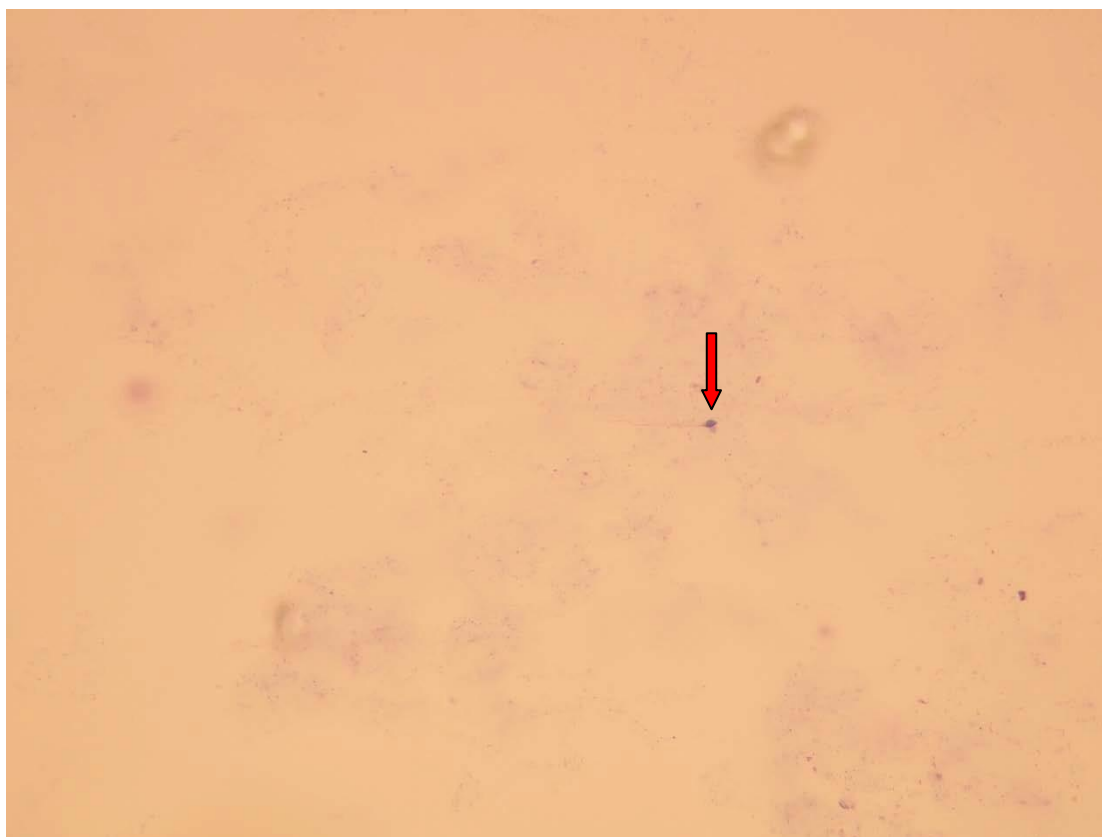**Сперматозоиды на кадрированных микрофото FUS-2000**



**Сперматозоиды при микроскопии нативного осадка**



**Сперматозоиды на изображении общего поля FUS-2000**

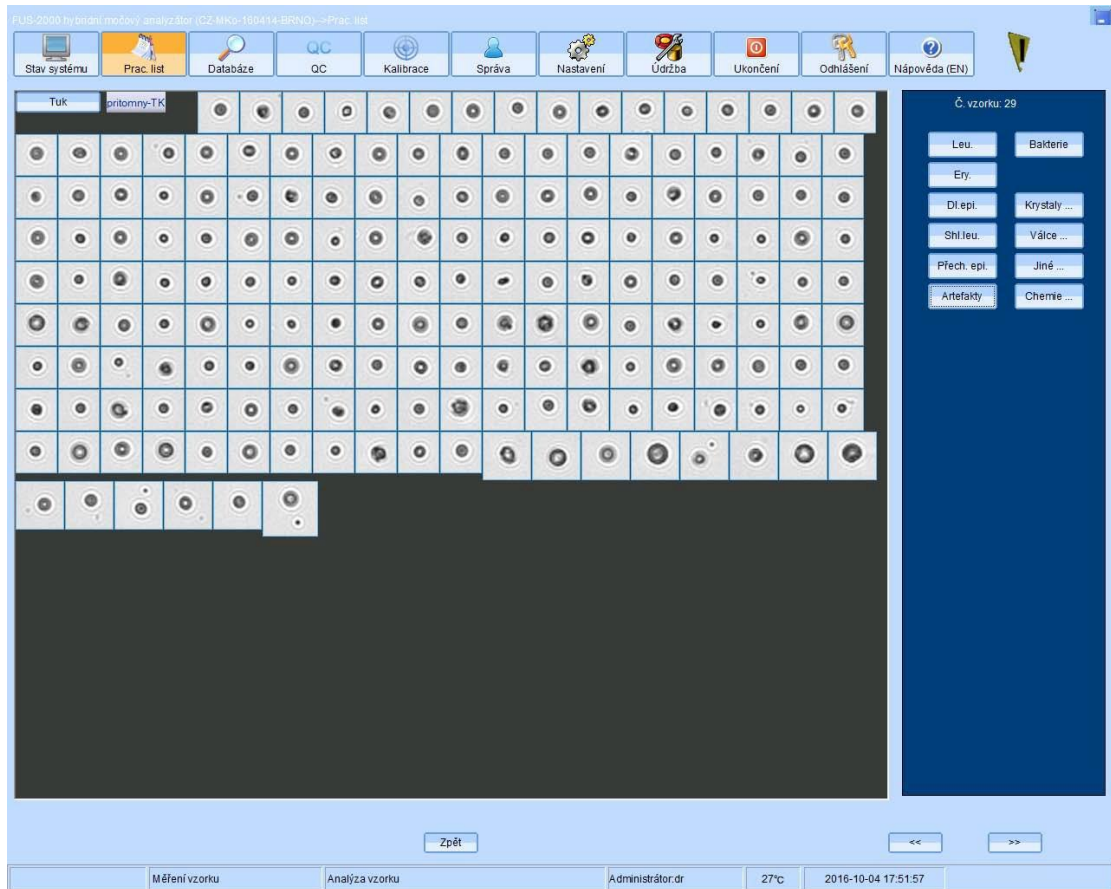


**Сперматозоиды при микроскопии окрашенного осадка**

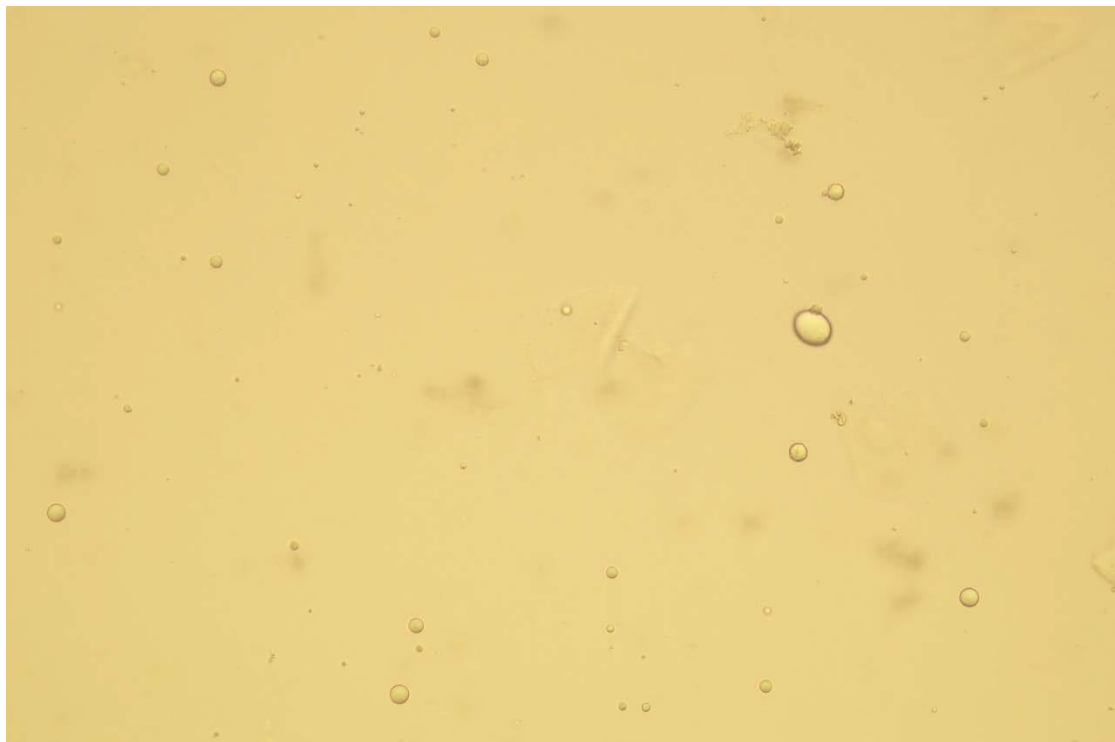
## Другие форменные элементы

При попадании в мочу секрета простаты в ней можно наблюдать жировые тельца (состоящие из фосфатидилхолина), зернистые клетки предстательной железы и крахмальные тельца. При употреблении в пищу сушеных цветков или пыльцы ганодермы (*Ganoderma*) в моче могут обнаруживаться ее пыльца или споры.

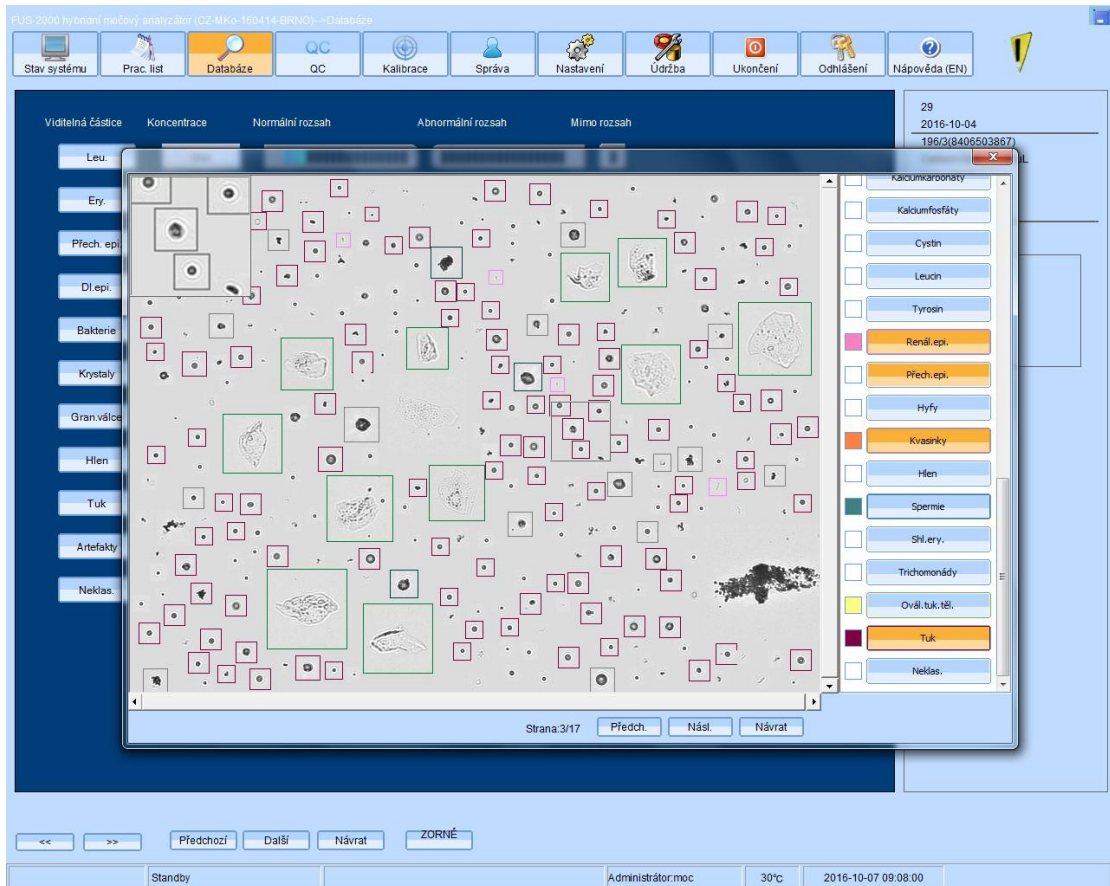
## Жировые капли



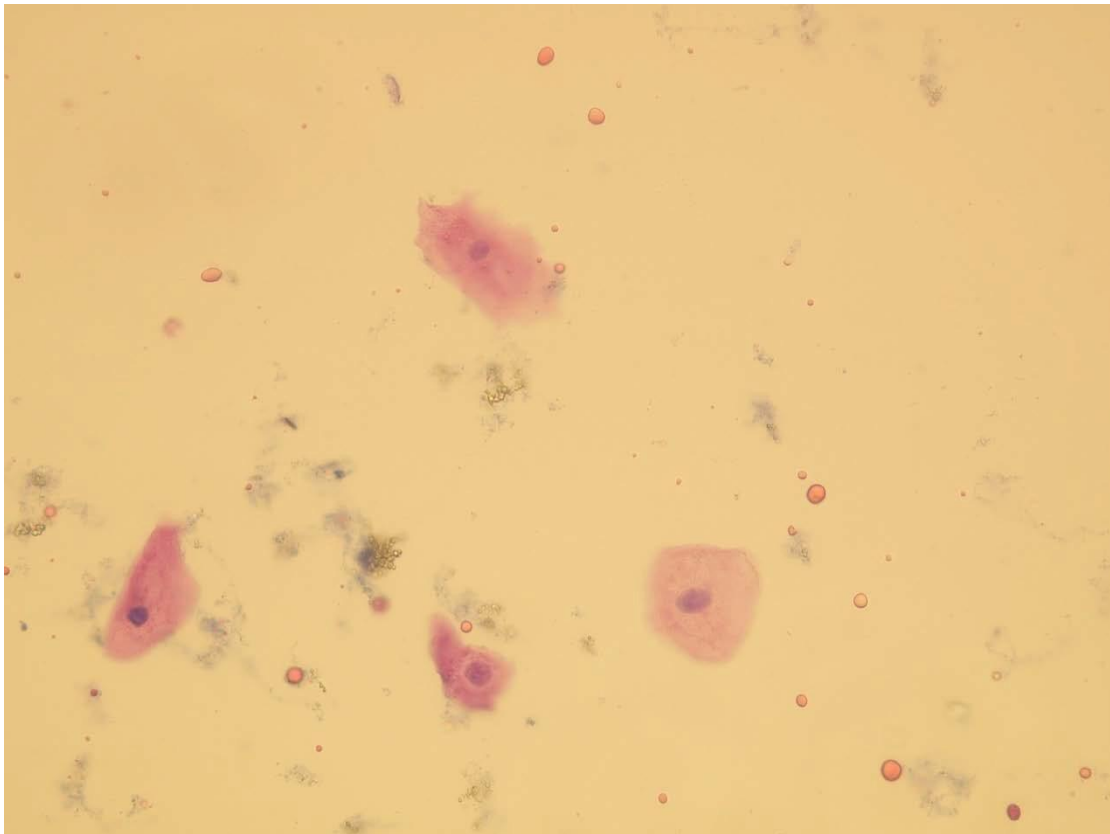
**Жировые капли на кадрированных микрофото FUS-2000**



**Жировые капли при микроскопии нативного осадка**

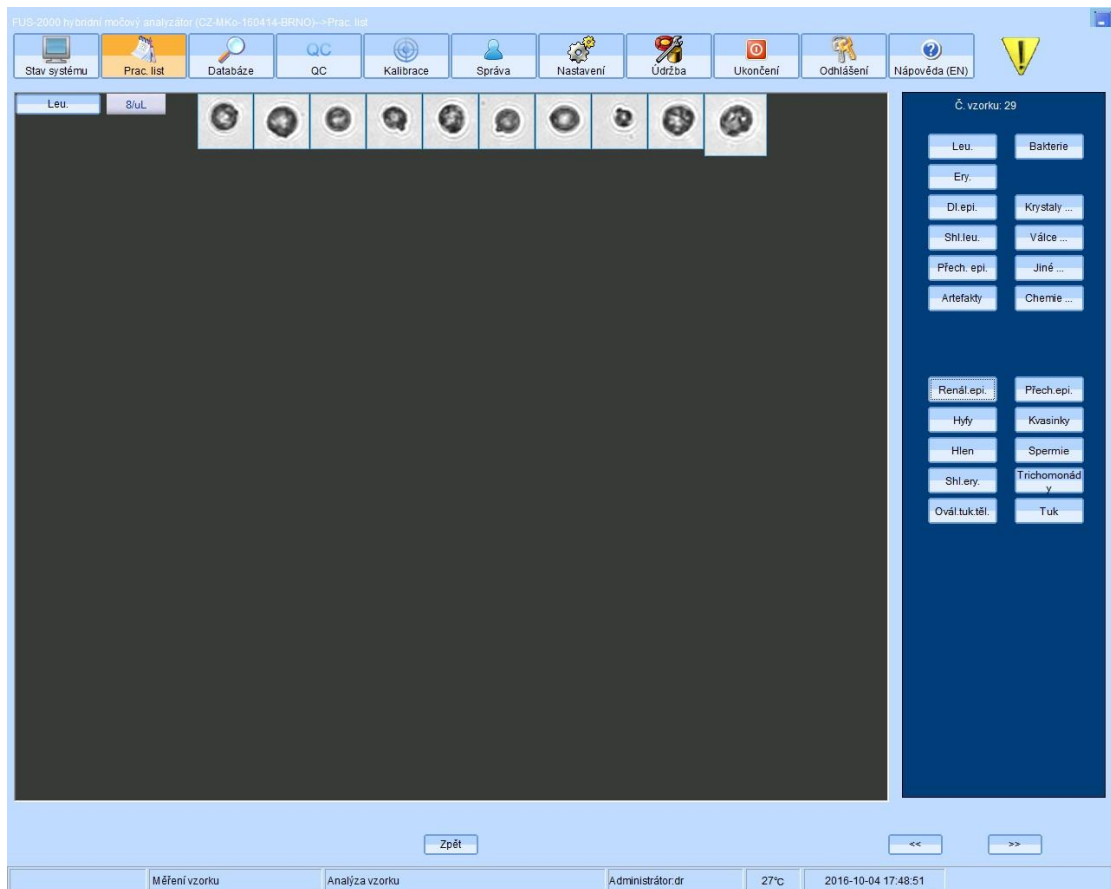


**Жировые капли на изображении общего поля FUS-2000**

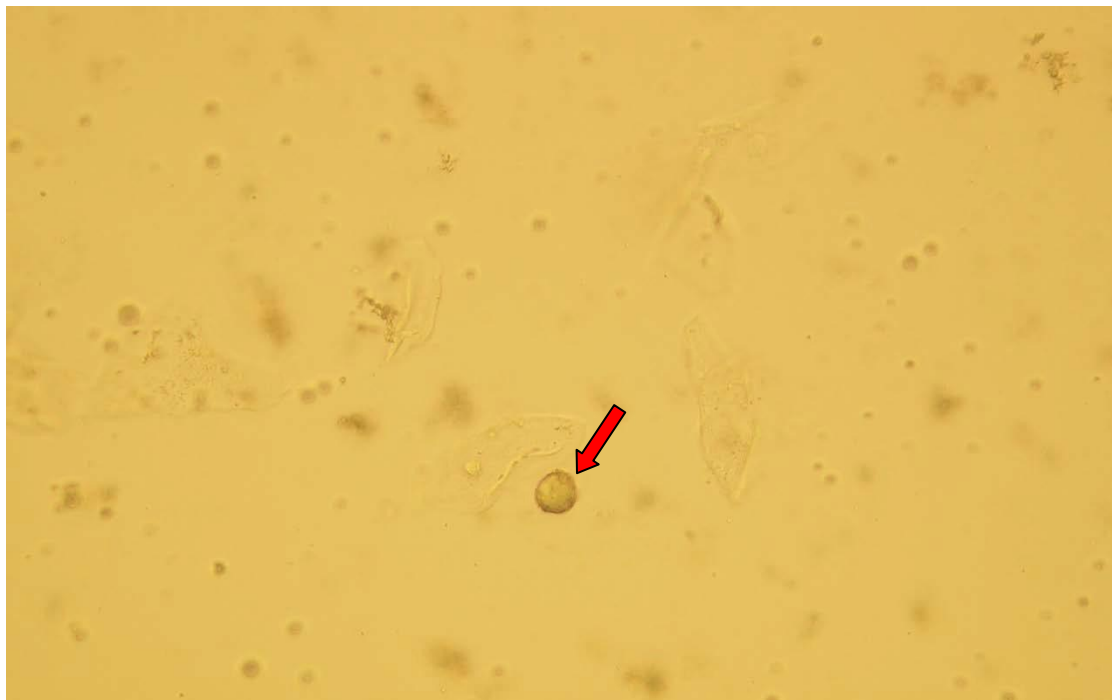

**Жировые капли при микроскопии окрашенного осадка**

## Крахмальные тельца

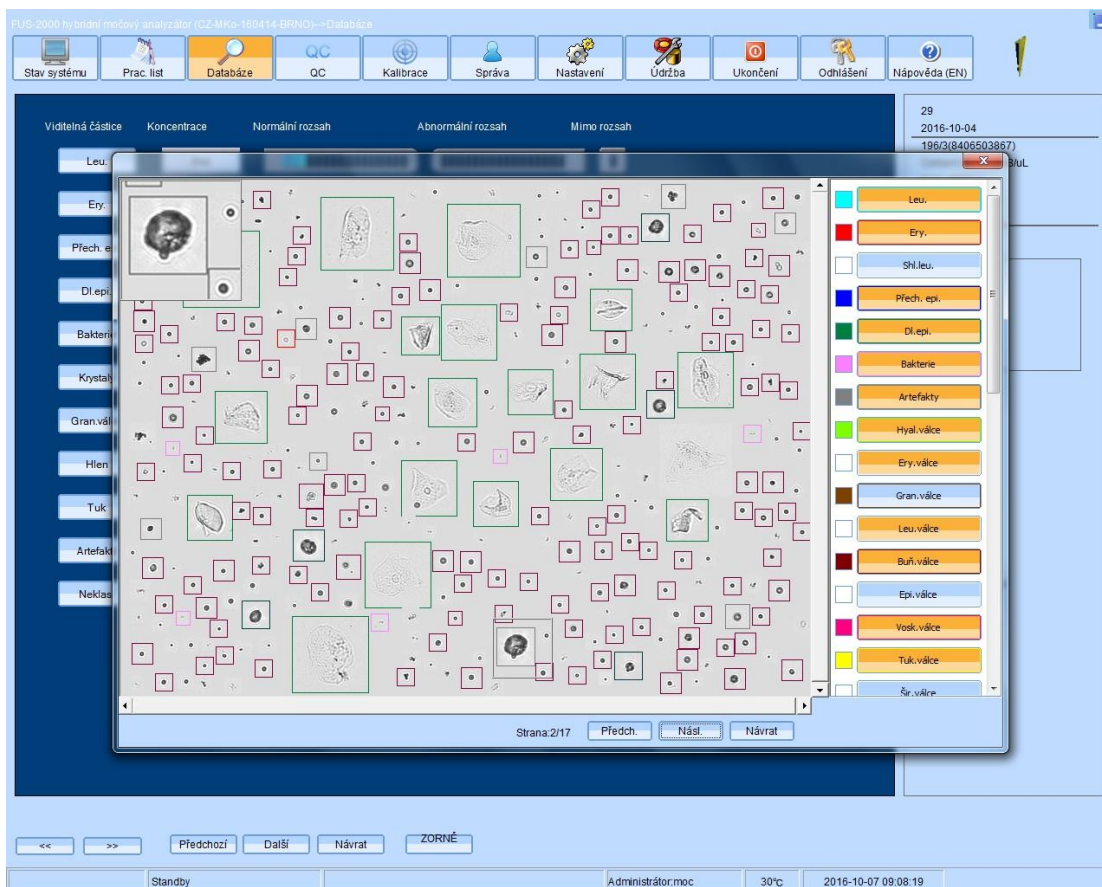


Крахмальные тельца на кадрированных микрофото FUS-2000

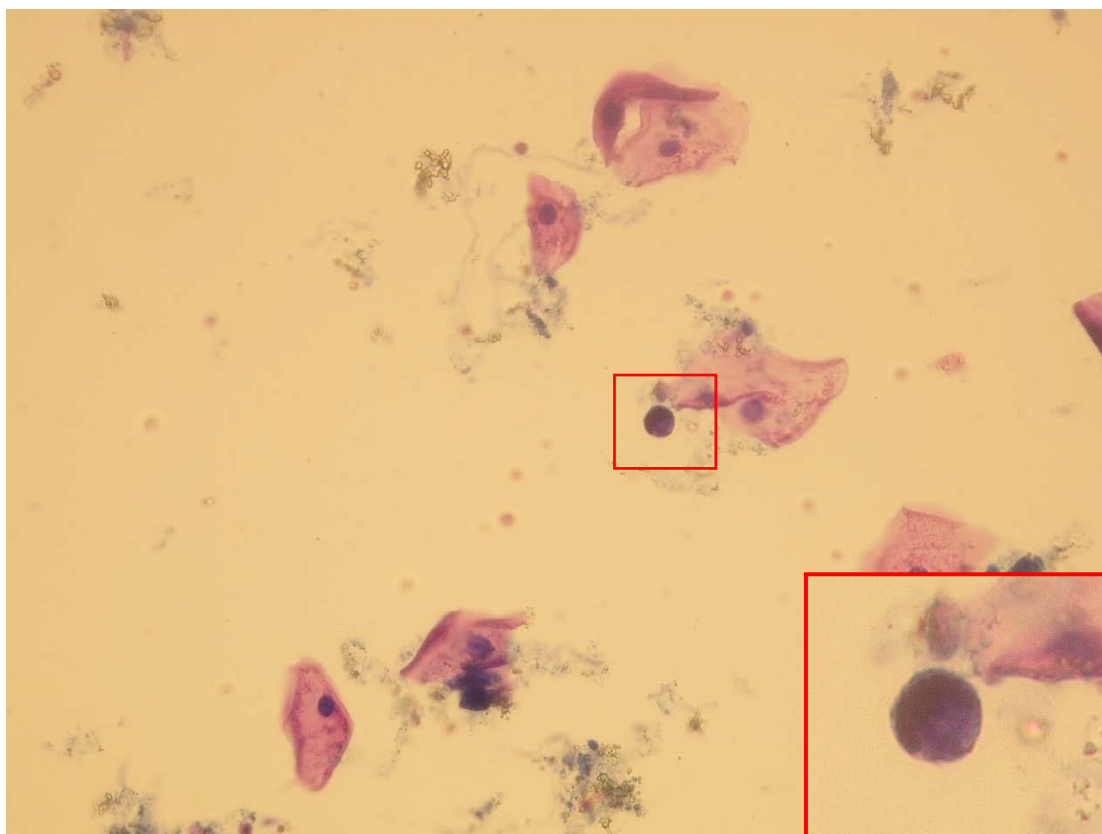


Крахмальные тельца при микроскопии нативного осадка





**Крахмальные тельца на изображении общего поля FUS-2000**

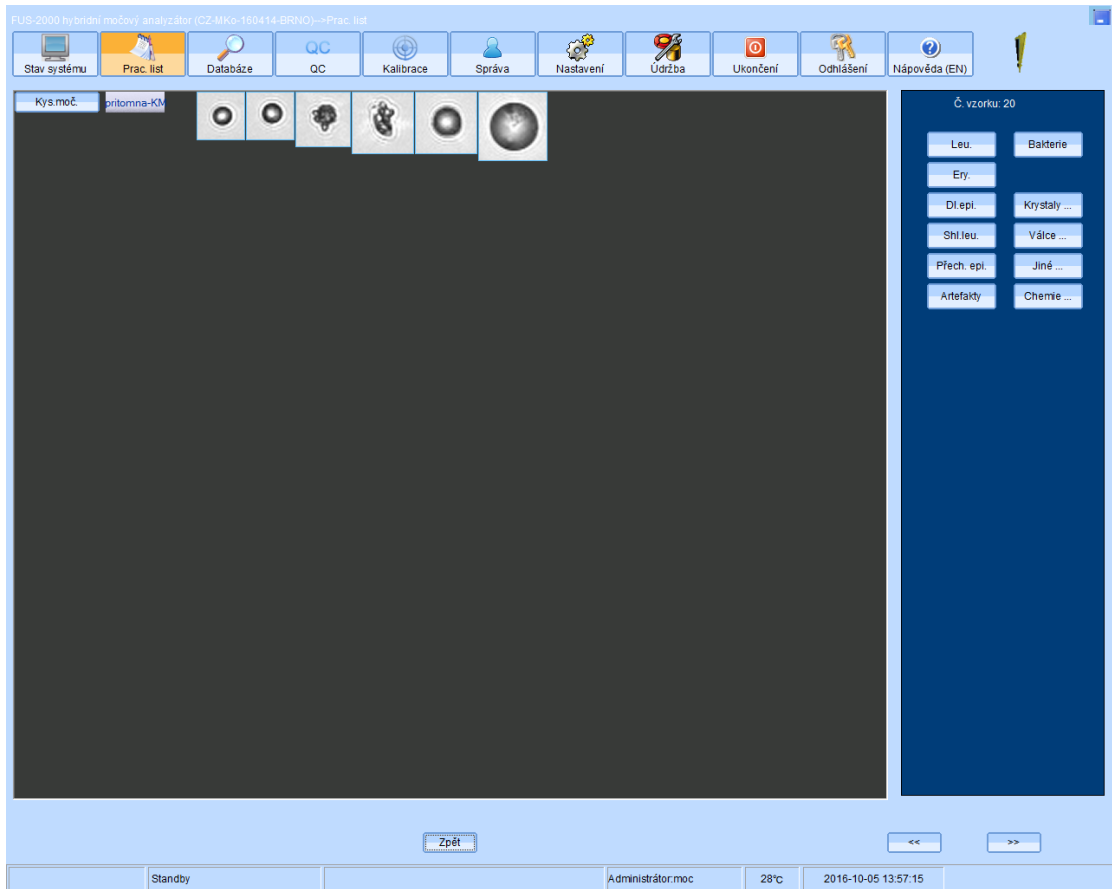


**Крахмальные тельца при микроскопии окрашенного осадка**


## Артефакты

Некоторые частицы могут попадать в мочу извне. Могут присутствовать волосы, волокна, например, хлопка и химических тканей. Они имеют большой объем, умеренную или высокую степень преломления, темный толстый край.

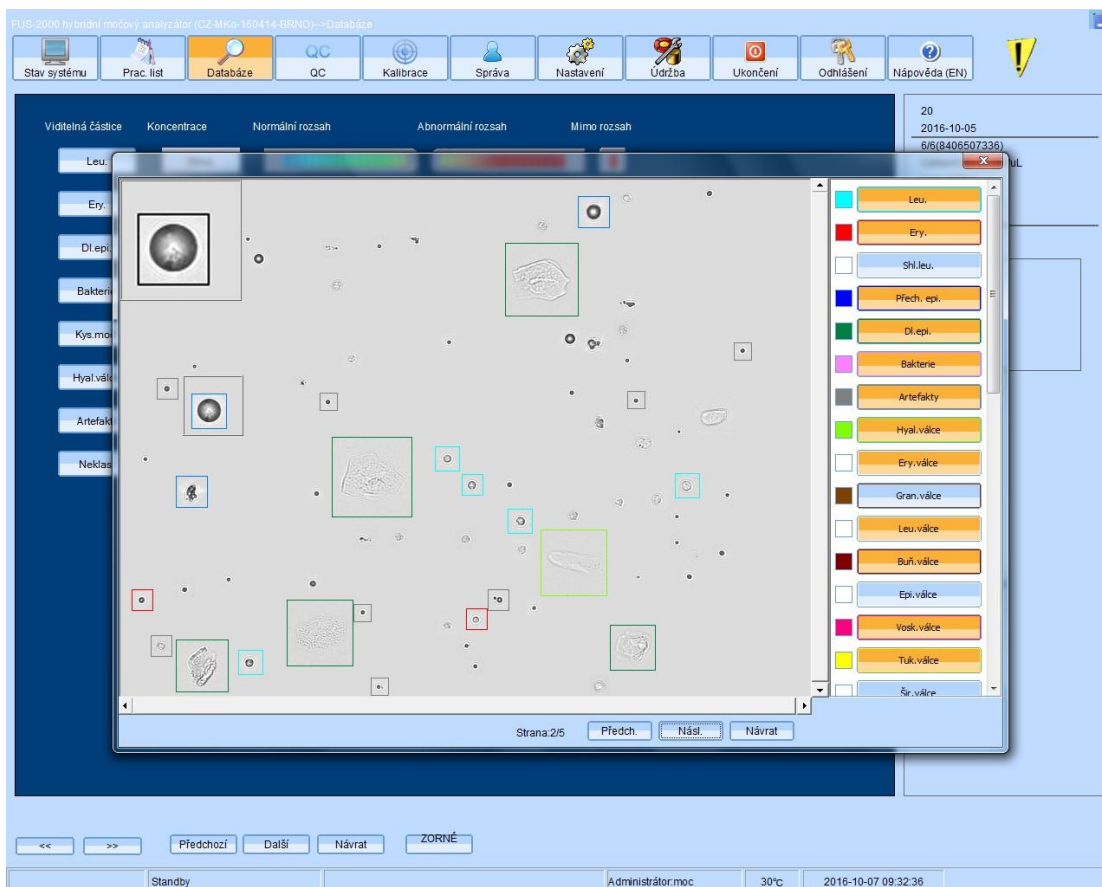
## Минеральные масла



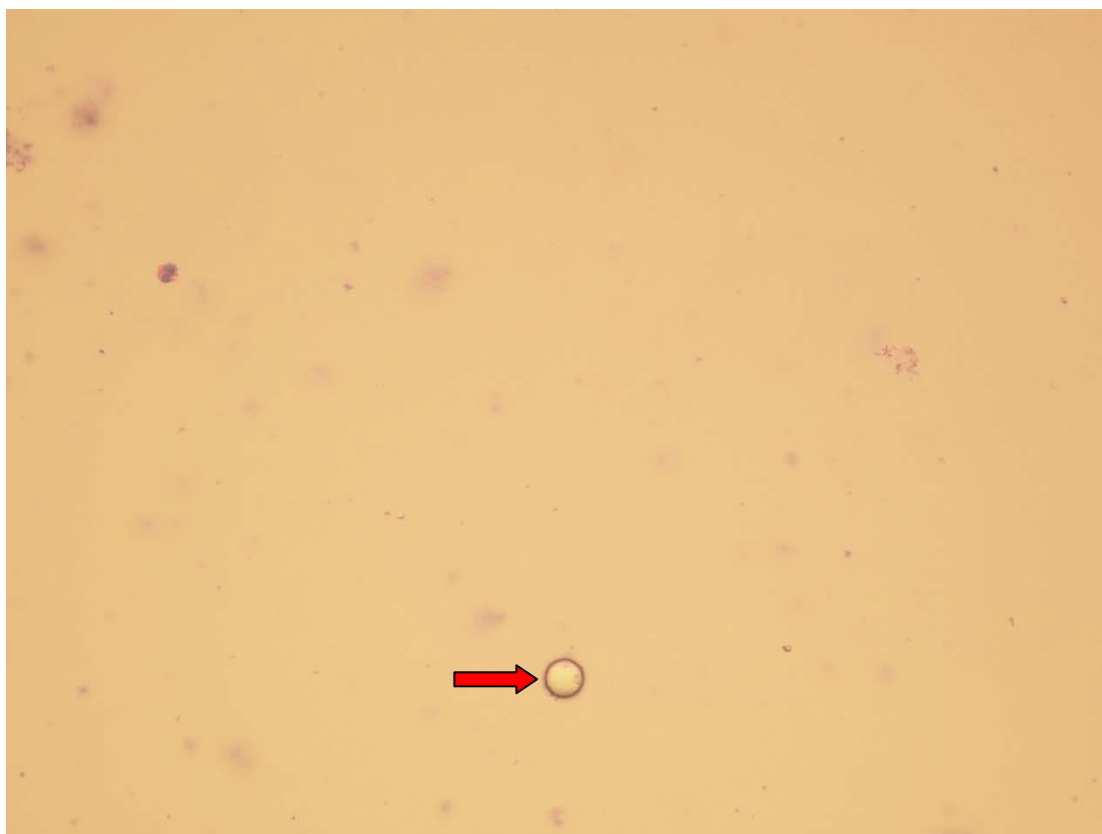
Минеральное масло на кадрированных микрофото FUS-2000



Капля минерального масла при микроскопии нативного осадка

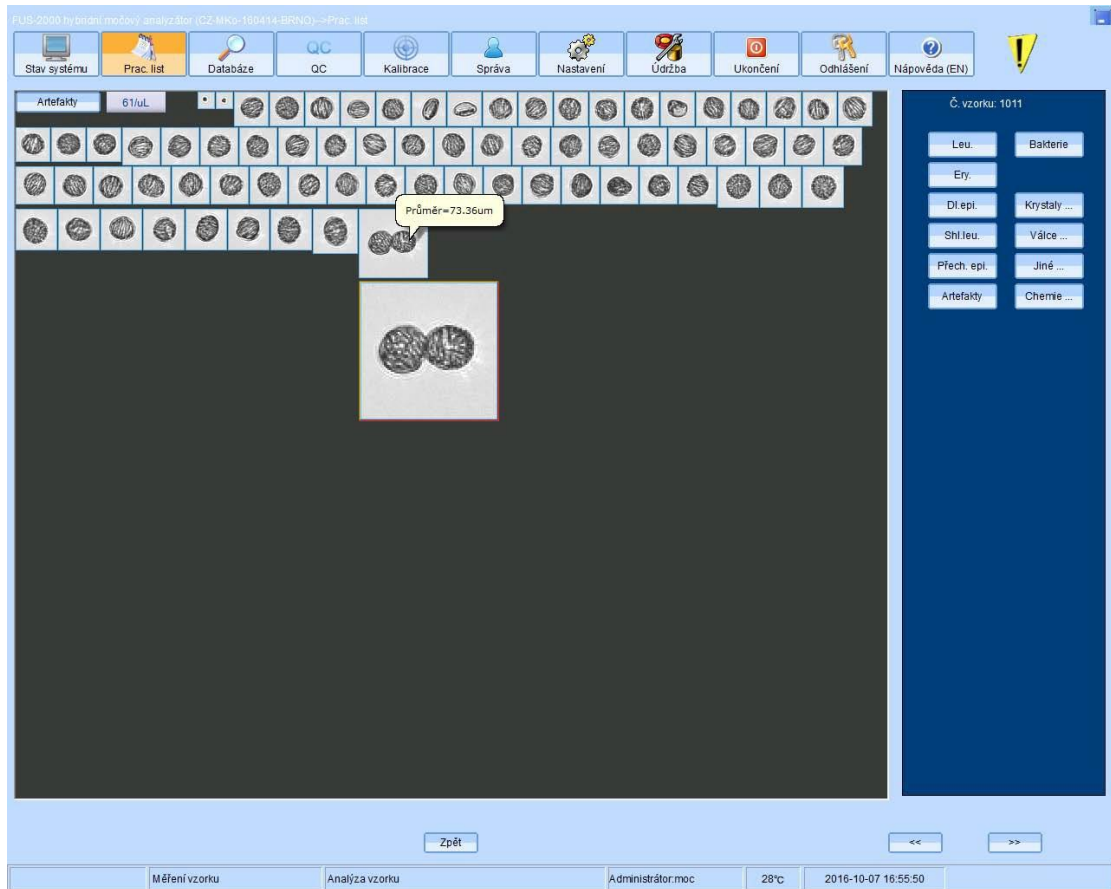


**Минеральное масло на изображении общего поля FUS-2000**

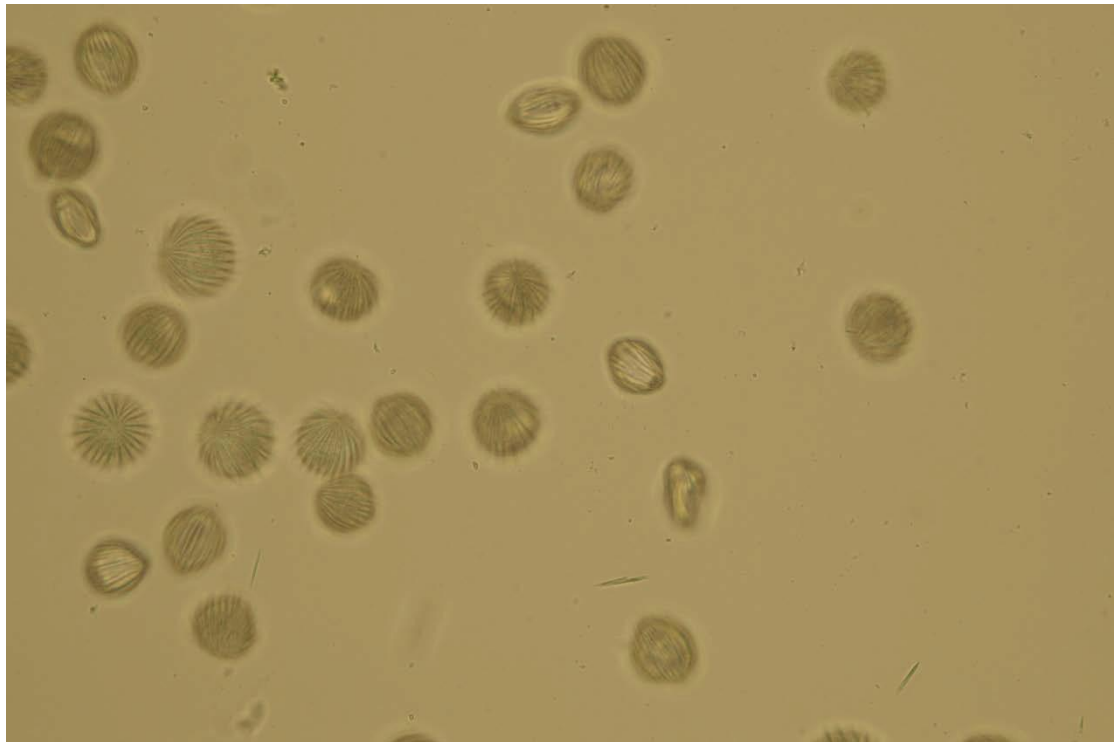


**Минеральное масло при микроскопии окрашенного осадка**

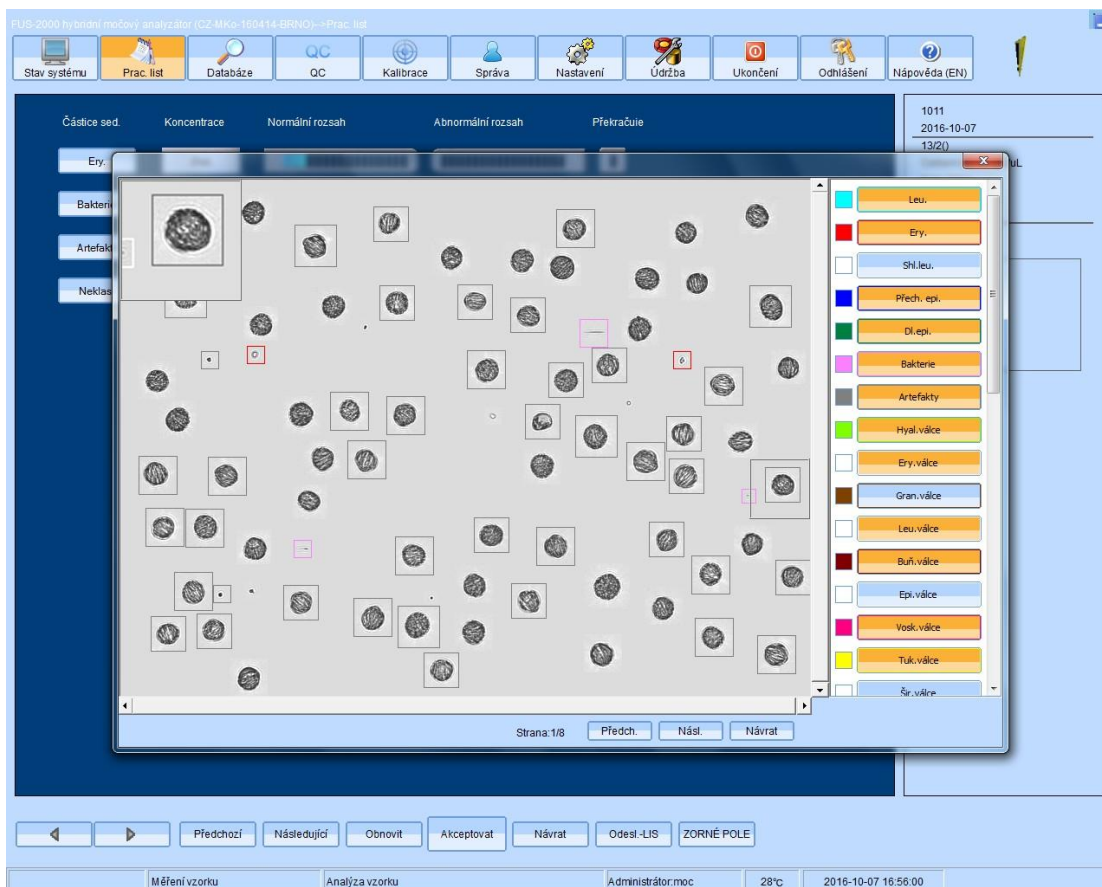
## Пыльца



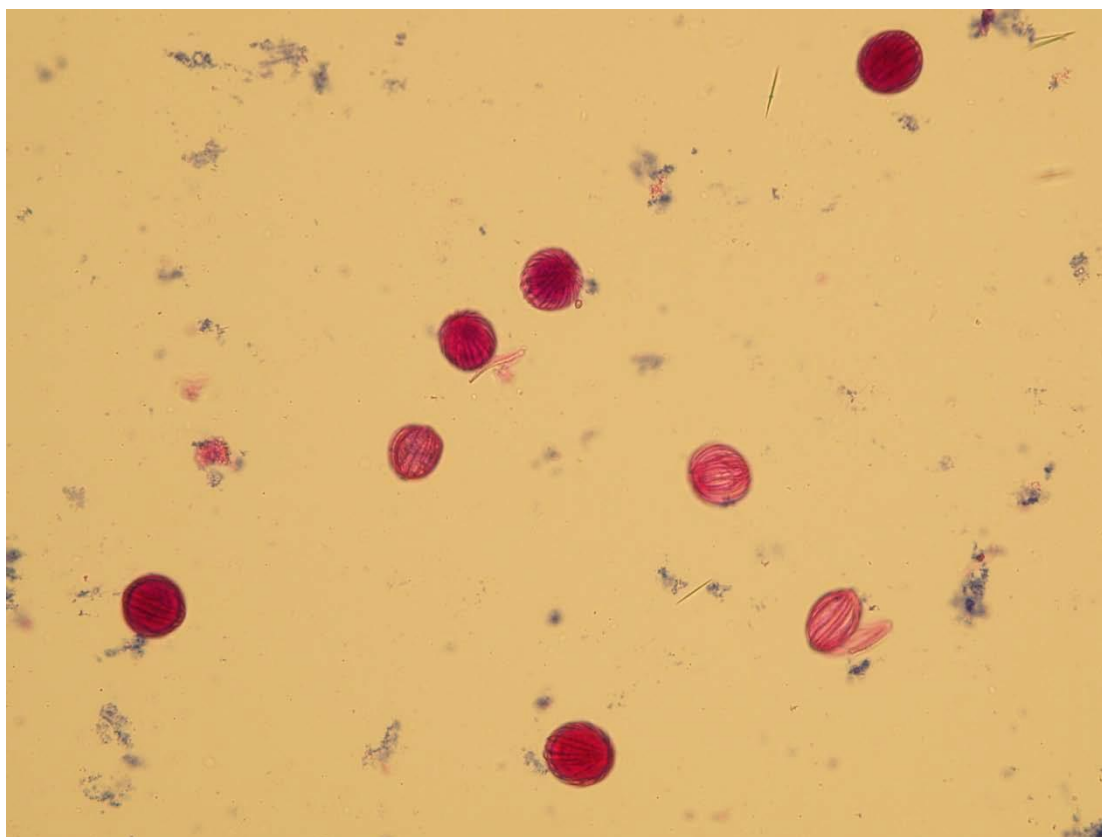
Пыльца на кадрированных микрофото FUS-2000



Пыльца при микроскопии нативного осадка



**Пыльца на изображении общего поля FUS-2000**



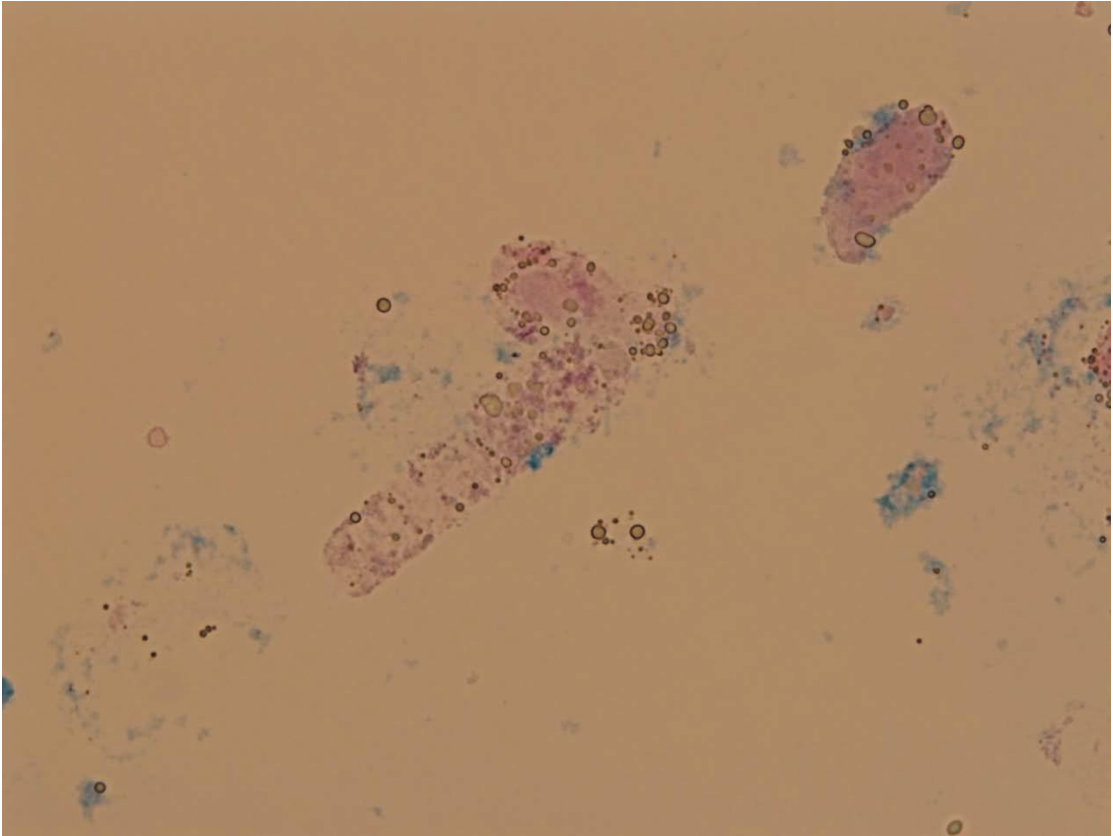
**Пыльца при микроскопии окрашенного осадка**



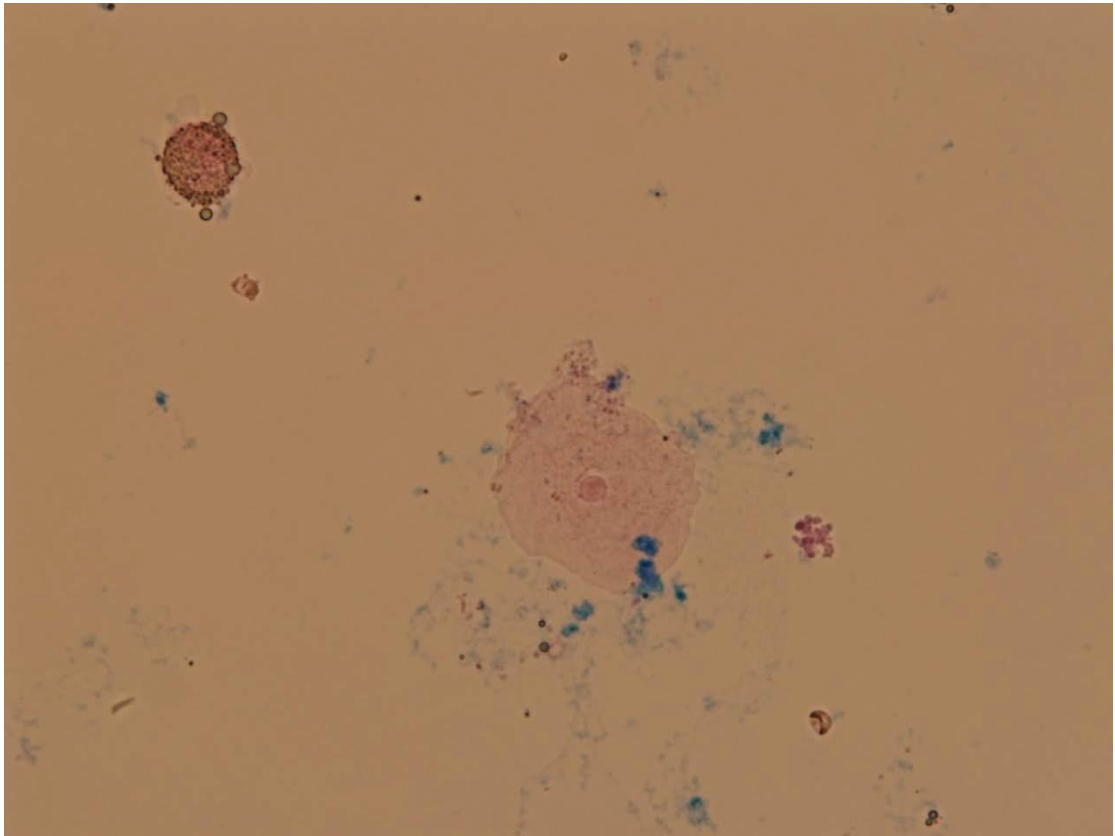
## Клинические примеры

### 1. Жировые частицы у пациентов с нефротическим синдромом

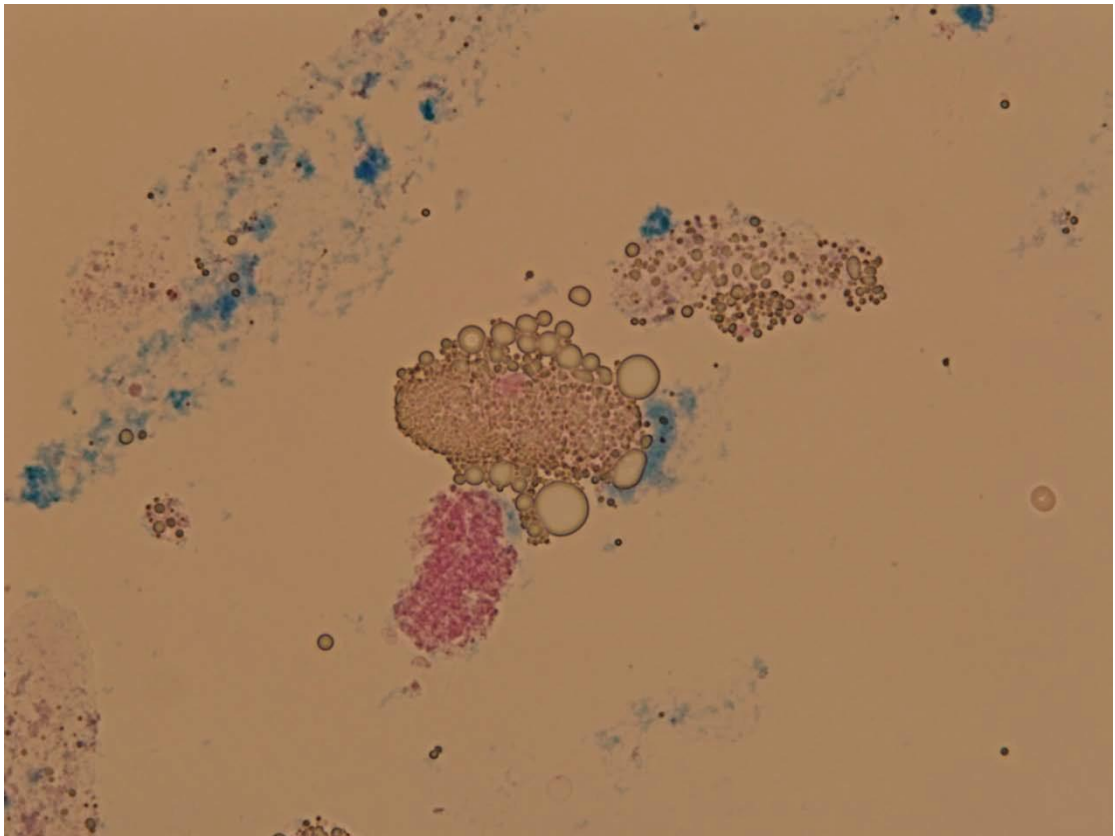
Нижеперечисленные частицы могут обнаруживаться в моче пациентов с нефротическим синдромом.



*Гиалиновый цилиндр с включениями жира в виде жировых капель*



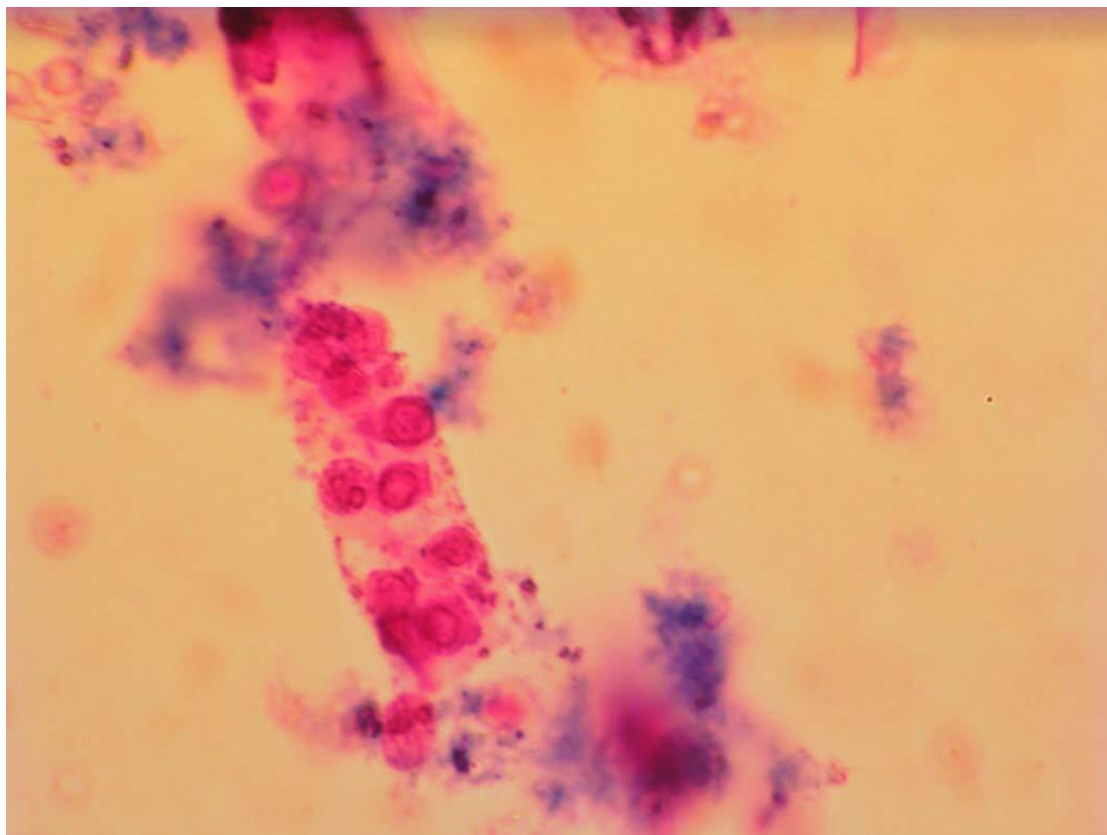
*Клетка плоского эпителия и овальное жировое тельце*



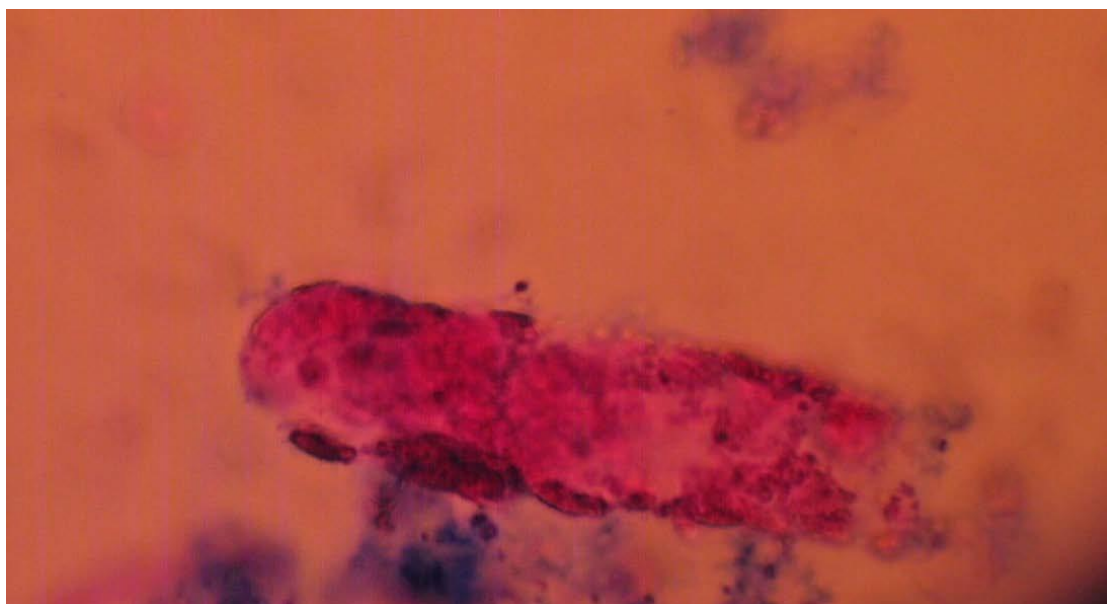
*Жировой цилиндр и свободные жировые капли*

## 2. Постепенная трансформация патологических цилиндров

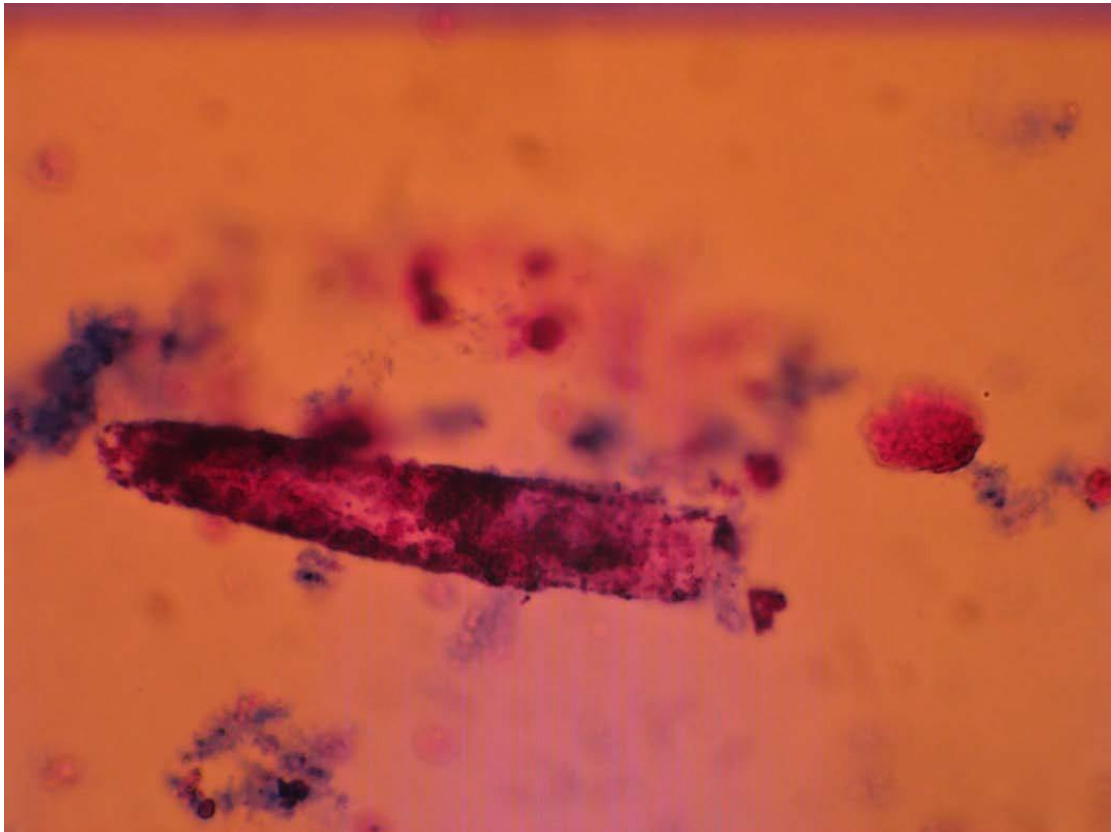
Иногда все этапы трансформаций цилиндров можно наблюдать в одной пробе.



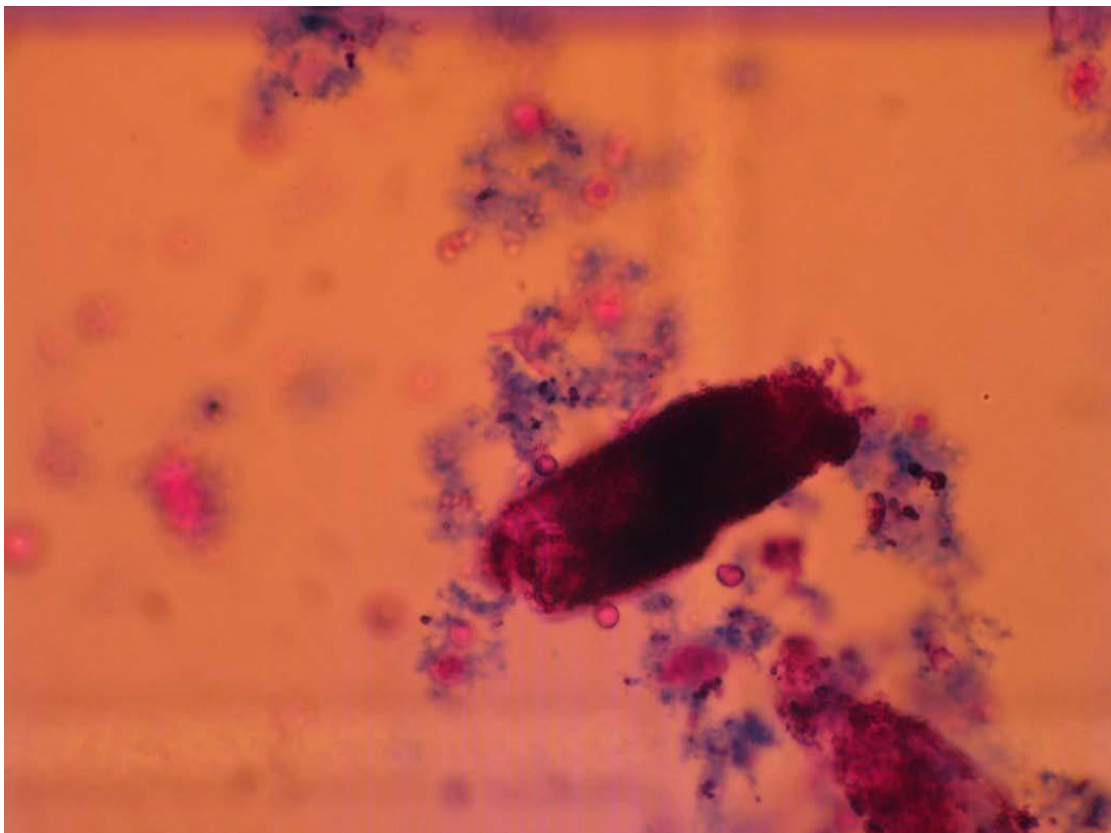
*Клеточный цилиндр*



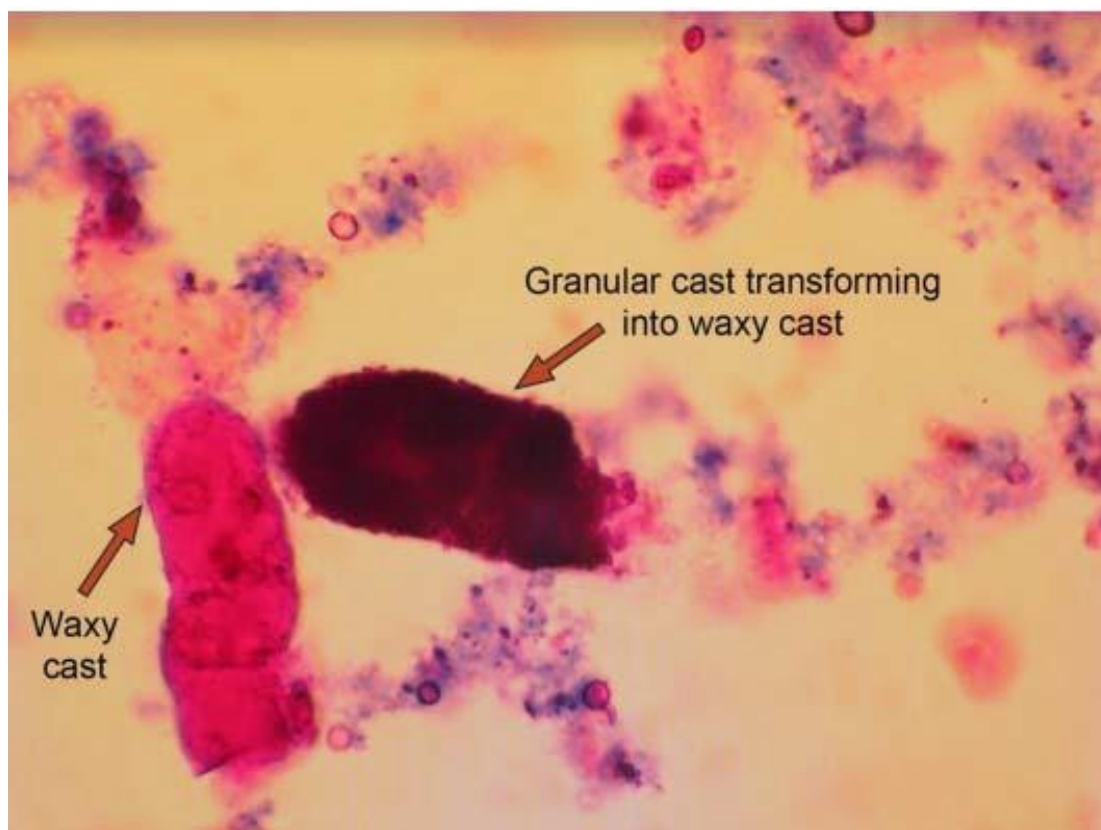
*Фаза перехода клеточного цилиндра в зернистый (600-кратное увеличение)*



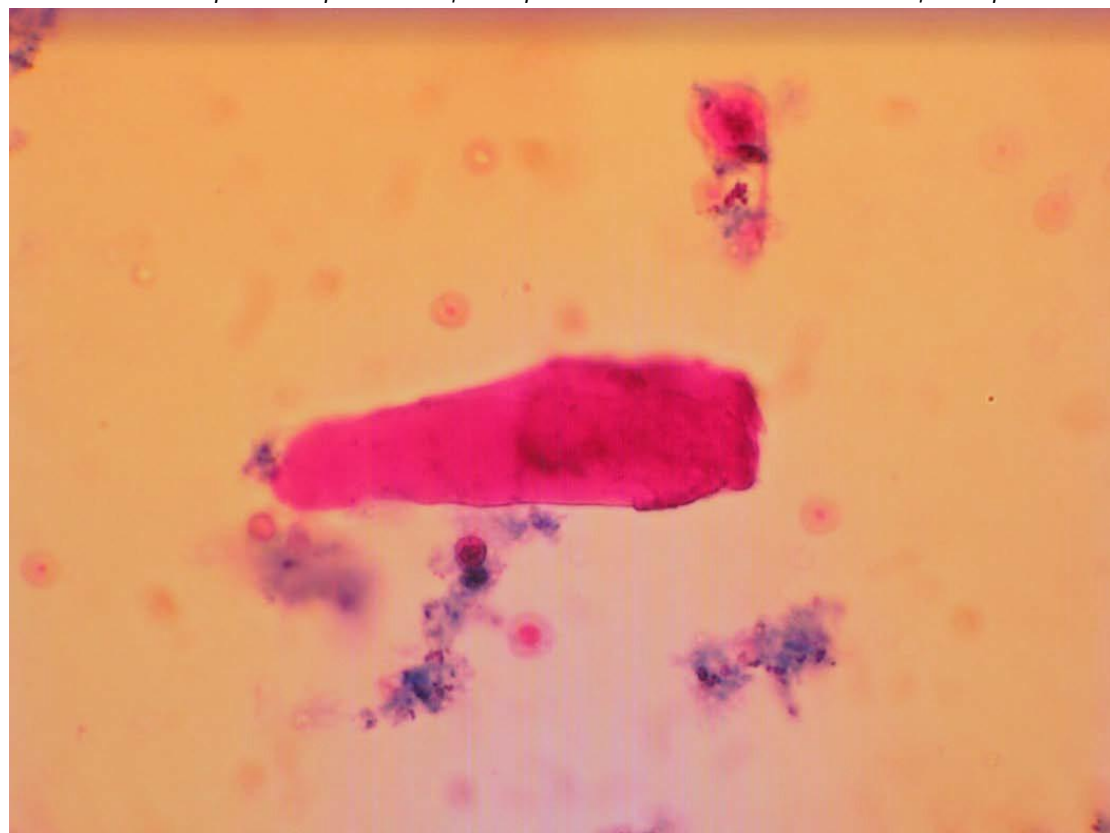
*Фаза перехода клеточного цилиндра в зернистый*



*Зернистый цилиндр*



*Фаза перехода зернистого цилиндра в восковидный и восковидный цилиндр*



*Восковидный цилиндр*



## Информация о компании

Компания DIRUI Industrial Co., Ltd., расположенная в г. Чанчуне, сердце Северо-Восточного Китая, является компанией-поставщиком лабораторного оборудования мирового класса. В настоящее время компания Dirui Industrial Co., Ltd. внесена в реестр Шэньчжэньской фондовой биржи (GEM 300396).

С момента своего создания в 1992 году компания занималась исследованиями и разработками, а также производством и продажами высококачественных диагностических продуктов, включая лабораторное оборудование и клинические диагностические реагенты. Ассортимент продукции Dirui представляет собой полные лабораторные решения для in vitro диагностики в области гематологии, клинической химии и анализа мочи.

Являясь пионером на рынке in vitro диагностики в Китае, компания Dirui зарекомендовала себя как лидер в области технологий и производства передовых диагностических приборов и реагентов. Организовавшись в начале 90-х годов как первый китайский производитель реактивов для анализа мочи, за последние 20 лет компания быстро выросла до профессионального поставщика высокотехнологичных диагностических продуктов.

Продукция Dirui имеет 158 национальных патентов. После своего успешного становления как первого китайского разработчика и производителя полосок для анализа мочи, устойчивых к влиянию аскорбиновой кислоты, компания направила свои усилия на новаторские исследования и разработку сложной техники. Это привело к революции в производстве: компания первой в Китае выпустила на рынок полностью автоматический анализатор мочевой химии H-800 и первый высокопроизводительный клинический биохимический анализатор CS-800. Компания Dirui продолжает оставаться на передовых позициях в области разработки и производства продукции и недавно выпустила первый в мире гибридный анализатор мочи FUS-2000 для одновременного анализа мочи методом сухой химии и анализа осадка мочи с помощью проточной цитометрии.

Надежность и качество наших продуктов - это основные задачи разработчиков и производственного персонала Dirui. Компания является сертифицированным по ISO 13485 и ISO 9001 производителем и постоянно стремится совершенствовать свою производственную систему, чтобы предлагать нашим партнерам и пользователям самые лучшие продукты по доступным ценам. В апреле 2014 года компания Dirui успешно прошла заводскую инспекцию FDA в США. Все продукты Dirui имеют сертификаты CE, а такие продукты, как полоски для анализа мочи серии H и модуль для клинического биохимического анализа CS-6400 - также сертификаты FDA.

Следующим шагом будет выпуск аналитических систем для иммунологического анализа Dirui, что будет очередным этапом на пути к появлению полного ряда лабораторных медицинских продуктов. Стремление компании Dirui к разработке и выпуску самых передовых продуктов безупречного качества обеспечивает эффективность продукции и надежные результаты, независимо от того, являетесь ли вы пользователем, партнером или пациентом. Компания Dirui специализируется на новаторских продуктах с высоким качеством и является надежным долгосрочным партнером. Dirui - это партнерство на всю жизнь.



**DIRUI**

**DIRUI INDUSTRIAL CO.,LTD.**

3333 Yiju Street, New&High Tech. Development Zone Changchun, Jilin 130103, P.R.China

Tel:+86(431)81935331 85100409 Fax:+86(431)85172581 85083741

E-mail:dirui@dirui.com.cn [Http://www.dirui.com.cn](http://www.dirui.com.cn)